

Óriás congenitális nevusból, csecsemőkorban kialakult melanoma malignum, esetbemutató és az irodalom áttekintése

Melanoma arising in a Giant congenital melanocytic nevus in early age: a case report and literature review

BATTYÁNI ZITA DR.^{1,6}, ZUBONYAI CECILIA DR.¹, FEHÉR MÁTÉ DR.², GARBERA ISTVÁN DR.³, MENDLY JÓZSEF DR.⁴, EGYHÁZI ZSOLT DR.⁴, LENGYEL ZSUZSANNA DR.⁶

Somogy Vármegyei Kaposi Mór Oktató Kórház

Bőrgyógyászati Osztály¹

Idegsebészeti Osztály²

Pathológiai Osztály³

Dr. Baka József Diagnosztikai, Onkoradiológiai, Kutatási és Oktatási Központ⁴,
PET CT Központ⁵,

Pécsi Tudomány Egyetem, Klinikai Központ, Bőrgyógyászati és Dermatoonkológiai Klinika⁶

ÖSSZEFOGLALÁS

Szerzők fiatal nőbeteg esetét ismertetik, aki 37 éves korában bizonytalan, átmeneti jellegű szédüléssel jelentkezett a Sürgősségi osztályon. Az elvégzett koponya MR izolált, agyi metasztázist igazolt, a PETCT szoliter tüdőgócot mutatott. Onkoteam döntést követően, műtéttel eltávolított agyi tumor, szövettanilag melanoma malignum metasztázisának felelt meg. Negatív BRAF vizsgálat után kombinált immunterápia indult.

A jelen panasz során végzett bőrgyógyászati vizsgálat tárta fel, hogy a betegnél a már születéskor, furdőruhaszerűen elhelyezkedő, óriás congenitális nevusból, 3 hónapos korában kialakult, szövettanilag neuro-mixoid megjelenésű, később regionális metasztázist adó melanoma malignum miatt már több radikális műtete történt, és kombinált vincristin-platina alapú kemoterápiában részesült. Rendszeres kontroll mellett tünet és panaszmentes volt a szédüléssel megjelenéséig. A szerzők az eset kapcsán tárgyalják a gyermekkori melanomák különleges jellegzetességeit, különösen a congenitális óriás nevusból, kiinduló, korai életkorban jelentkező formákat.

Kulcsszavak:

óriás congenitális nevus – gyermekkori melanoma – késői metasztázis

SUMMARY

Authors present a case of a 37-year-old young female patient, who presented to the emergency department with transient dizziness. The performed cranial MRI confirmed the presence of a solitary brain metastasis. PET CT revealed an FDG-avid active lesion in the lung, with slightly enlarged lymph nodes.

The brain tumor was surgically removed and histologically it corresponded to malignant melanoma metastasis. According to tumor board decision combined immunotherapy was initiated.

Dermatological examination revealed that the patient was being treated for a histologically neuro-mixoid-appearing melanoma that developed at 3 months of age from a giant congenital nevus at birth and later metastasized regionally.

Multiple radical surgeries were performed and she received vincristine and platinum based chemotherapy. She was symptom-, and complaint-free for decades under regular check-ups until the onset of vertigo. In connection with the case the authors discuss the specific features of childhood melanomas, in particular the early-onset forms arising from congenital giant.

Key words:

giant congenital melanocytic nevus – pediatric melanoma – late metastases

A kután melanoma az egyik leggyakoribb, magas malignitású bőrtumor, melynek incidenciája fokozatosan növekszik. A gyermekkorban jelentkező formák az összes melanomák 1-4%-át, míg a gyermekkori malignus tumorkok 1-3%-át alkotják (1). A gyermekkori melanomák kizárása az egyik legfontosabb célja a korai bőrgyógyászati vizsgálatnak. A gyermekkori meghatározás tág határok között változik. Napjainkban általában a 0-21 éves kor közötti esetekre alkalmazzák (2). A melanomák csoportosítása életkor alapján történik, és két nagyobb csoport különíthető el.

Az elsőt a „gyermekkori”, 0-10 éves kor közötti kialakulás jellemzi, ezen belül, veleszületett, 28 nap – 2 éves kor közötti, valamint 2 év felett jelentkező megbetegedésről beszélünk (3).

A második csoportot, az ún. serdülőkori formát, az idősebb korosztály a 11-21 éves kor közöttiek alkotják, ahol <15 év alatt prepubertás, felette serdülő és fiatal felnőtt kori alcsoport állítható fel (4, 5). A 10 év alatti korban jelentkező esetek ritka megbetegedésnek számítanak, 0,7-0,8/millió/év előfordulási gyakorisággal, de a serdülő korban már a megnövekedett előfordulás miatt, (több mint 10/millió/év,) közelít a felnőttkori előfordulási arányhoz (6).

A 11 évnél idősebb csoportba tartozó melanomák csaknem minden vonatkozásban a felnőttkori melanoma jellegzetességeit mutatják. Előfordulási gyakoriság, rizikófaktorok, valamint a prognózist meghatározó tényezők is hasonlóak. A gyermekkori, <10 éves kor alatt diagnosztizált melanomák számos jellemzőiben eltérnek a felnőttkori formától (7).

Az incidenciát vizsgálva a gyermekkori formákban 1970–2000 években növekedést észleltek. (2,8). Az utóbbi 10 év adatait figyelembe véve az előfordulásban csökkenést jelentkezett, melyet elsősorban a serdülőkori megbetegedések alacsonyabb száma eredményez. A fiatalabb korosztályra (<10 év), inkább a stagnálás, vagy enyhe növekedés jellemző,

A *rizikófaktorok* vonatkozásában a veleszületett esetben elsősorban a transzplacentáris metasztázis, de novo kialakuló tumorok lehetősége merül fel. A 2 éves korig terjedő csoportban főként az óriás congenitális nevusokból (OCN) kiinduló tumorok játszanak szerepet, mely rizikó a serdülő korig csökkenő gyakorisággal, de megfigyelhető (9, 10).

Az életkorról a *melanoma típusa is* változik. Gyermekkorban (<10) a leggyakoribb Spitzoid formát, az óriás congenitális naevusból kiinduló típus követi, a ritka konvencionális típusok között elsősorban a nodularis melanoma jellemző (11). A serdülőkori csoportban (11-21 év) a Spitzoid melanoma dominanciája 50%, a maradék konvencionális típus, elsősorban szuperficiálisan terjedő melanoma formájában. Az óriás congenitális nevusból kiinduló tumorok jelentősége kicsi (12).

Külön ki kell emelni a *congenitális nevusokat* (CN), melyek egy életen keresztül fennálló veszélyt jelentenek a melanoma kialakulása szempontjából. Ennek mértékét a nevusok nagysága határozza meg. Osztályozásuk a felnőtt

korra kalkulált nagyság alapján történik. Kicsi: < 1,5 cm, közepes :1,5-19,9 cm közötti, nagy :>20-40 cm, és óriás : >40-60 cm (13,4). A nagy és óriás naevusok (OCN) előfordulása, 1: 20 000/ születés de a melanoma kialakulás szempontjából kiemelkedő jelentőségűek, a >20 cm nevusnál 2%, >60 cm esetén 12 % a malignitás gyakorisága, mely nagyon korai életkorban jelentkezik. A közepes nevusoknál < 20 cm, vagy multiplex megjelenés esetén számolhatunk gyakoribb malignizációval (14).

A kis és közepes veleszületett nevusok, főként felnőtt korban, <1%-os gyakorisággal vezethetnek melanoma kialakulásához, és a malignus átalakulás a dermoepidermalis határon kezdődik így a diagnózis felállítása könnyebb (15).

A gyermekkori *melanomák klinikai* megjelenése nem mindig felel meg a jól ismert ABCD szabálynak. Ez különösen érvényes a < 10 év alatti betegcsoportban. A tumorok gyakran amelanotikusak, vérzékenyek, kiemelkedő papulo-nodularis komponenst tartalmazók, primér elváltozások, egységes színnel, változó átmérővel, és de novo kialakulással.

Az óriás congenitális nevus (OCN) esetén a gyorsan növekvő csomók megjelenése veti fel a malignitás lehetőségét. A típusos dermatoszkópos kép jellemzően halvány homogén szerkezet, retikuláris vagy globuláris mintázattal. A szerkezet felbomlása felveti a malignus átalakulás lehetőségét.

Az ABCD szabálynak megfelelő módosítást Condoro és mtsai. javasolták.

A: Amelanozis, B: bleeding, bumps, (vézés, kiemelkedő papulák/csomók), C: color (egységes szín), D: de novo, kialakulás, bármely átmérő (16.)

A betegség ritka előfordulása miatt az irodalomban főként retrospektív, alacsony betegszámú vizsgálatokkal és esetbemutatókkal találkozhatunk (17, 18, 19, 20). Ennek megfelelően a prognózis vonatkozásában is eltérő megállapításokat találhatunk.

A 10 évesnél fiatalabb csoportjában a prognózis a vastagabb tumorok, és számos genetikai eltérése miatt kedvezőtlen (2, 21, 22, 23). Míg mások csökkenő halálzási arányt, kedvezőbb prognózist észleltek, a vastagabb ulcerált tumorok, magasabb mitotikus arány és a gyakoribb sentinel nyirokcsomó pozitív ellenére (8).

Brecht és mtsai prospektív vizsgálatban 4 európai országból összesen 219 gyermekkori melanomás esetet dolgoztak fel. 46,4% serdülőkori melanoma volt, 4 esetben találtak congenitális formát. Vizsgálatuk során megállapították, hogy a gyermekkori esetek klinikai lefolyása nagyban hasonlít a felnőttkorihoz (24).

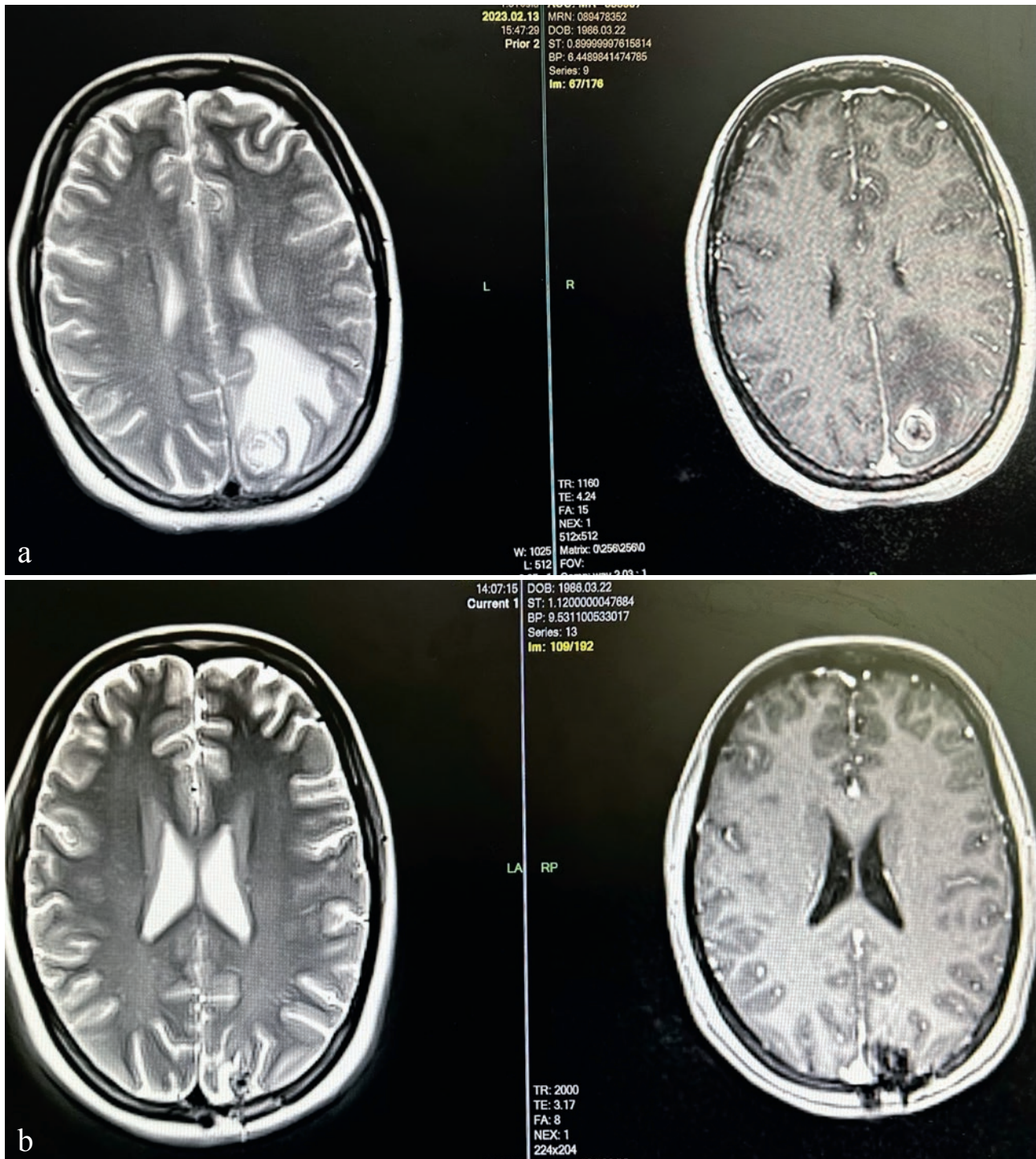
A gyermekkori melanomák kezelésére vonatkozó protokollok, az alacsony esetszámok miatt még hiányoznak. Egyértelmű a sebészeti ellátás fontossága, és a 0,8 mm-es és a feletti Breslow érték esetében a sentinel nyirokcsomó vizsgálat elvégzése. Kivizsgálás során a felnőttkori protokollok az irányadók. Az adjuváns kezelések még kérdésesek. Előrehaladott esetekben a felnőttkori protokollok módosított változatát alkalmazzák a terápia vonatkozásában.

Esetismertetés

A 37 éves nőbeteg, 2023. februárban jelentkezett a Somogy Megyei Kaposi Mór Oktató Kórház Sürgősségi osztályán, öt napja fennálló, átmeneti, forgó jellegű szédüléssel és fejfájással. A tünetek 30 percig tartottak, majd spontán megszűntek. Egyéb általános és neurológiai tünete, látás – és beszédzavar, féloldali gyengeség nem volt. Trauma nem érte, korábban hasonló pa-

naszokat nem észlelt. Nem ismert belgyógyászati betegsége és gyógyszer allergiája, gyógyszert nem szed, családi anamnézise negatív. Fizikális vizsgálattal objektív neurológiai jeleket nem észleltek. Az elvégzett laboratóriumi eredmények kóros eltérést nem mutattak. A beteg idegsebészeti osztályra kerül felvételre, koponya MR vizsgálat történt.

A vizsgálat alapján a középvonal megtartott, a baloldalon a parieto-occipitalis sulcusok beszűkültek, a bal oldalkamra hátsó



1. a, b ábra

a: parieto-occipitalisan jobb oldalon 16 mm széli részén halmozó terime ödémával;
b: műtét utáni állapot, tumor nem látható, ödéma változatlan

felső része részben komprimált. A baloldalon parieto-occipitálisan paramediálisan a corticalis-subcorticalis állományt érintve kb. 16 mm, lekerekített alakú, minden szekvencián részben alacsony, részben magas jelintenzitású, egyértelmű diffúziógátlást nem mutató, a kontrasztanyagot főként a széli részén halmozó göccsös terimét irt le, kifejezett ödéma határolta. Egyéb kóros eltérést nem észleltek, elsősorban metasztázis lehetősége merült fel (1a. ábra).

A PETCT vizsgálattal jobb oldalon a tüdő 2. szegmentumának megfelelően egy szabálytalan alakú 41x17 mm solidumot, a jobb hilusban 13 mm harántátmérőjű nyirokcsomót találtak (2, 3 ábra).

A szoliter agyi góc eredetének tisztázására, Onkoteam döntést követően a metasztázis eltávolítása történt, mely a műtéti leírás alapján sötét pigmentációt mutatott. A beteg a műtét után tünet és panaszmentes, fejfájása megszűnt.

A műtét utáni koponya MR, postoperatív állapotot mutatott, változatlan ödémával (1.b ábra).

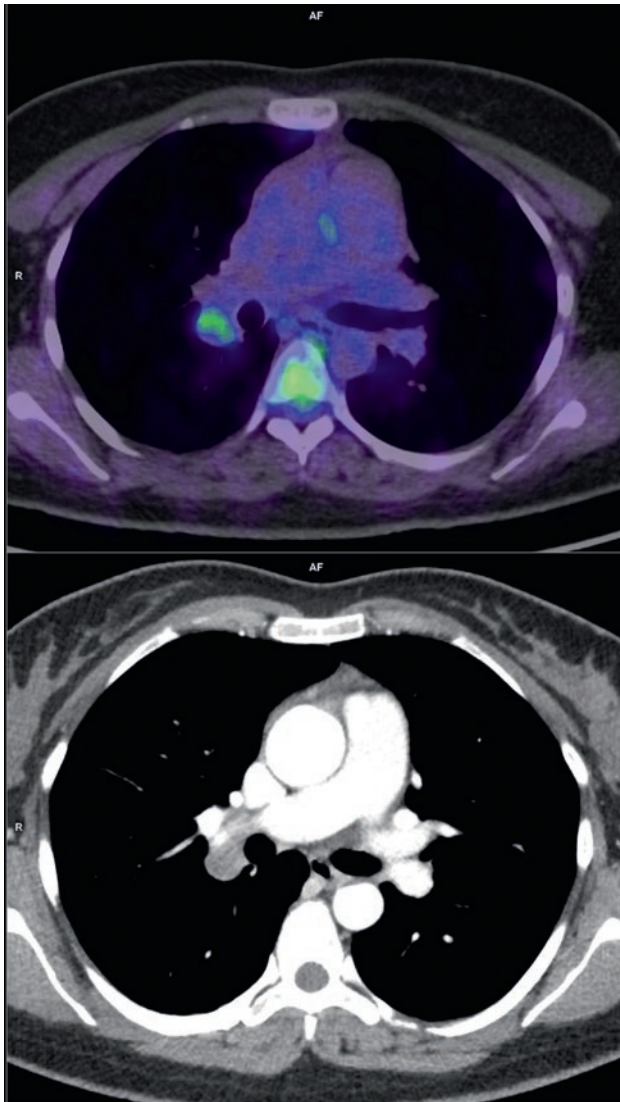
Szövetteni vizsgálat: A vizsgálatra küldött anyagban celluláris, lobos, fibroticus, tömeges melanophagokat tartalmazó stro-

mában kiterjedten necroticus, ill. bevérzett melanoma malignum metasztázisa ismerhető fel. Bőségesen vascularizált daganatot pleiomorph, atypusos magokat tartalmazó polygonalis, ill. orsószzerű sejtek alkotják. Számos random oszlással. Máshol vesicularis magvú tumorsejtek helyezkedtek el többes excentrikus magokkal. A citoplasma ampophil. ill rhabdoid sejt-morphologia figyelhető meg.

Az elvégzett immunhisztokémiai vizsgálattal a HMB45 reakció intenzív pozitívást mutatott, Melan A antitesttel mérséklet, multifokális citoplazmatikus pozitívás volt, hasonlóan a Thyrosinase és S100 reakcióhoz.

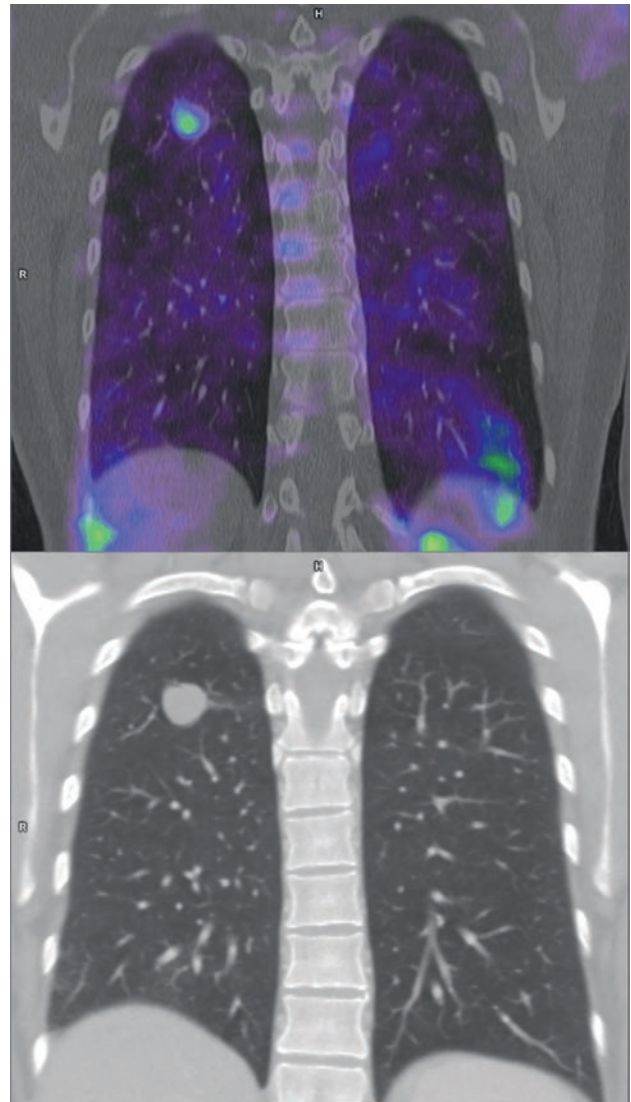
A HE és immunhisztokémiai vizsgálat is melanoma metasztázis igazolt (4.a-f ábra), BRAF mutáció analízis piroszekvenálással mutációt nem tudott kimutatni

Bőrgyógyászati konzílium során nyert anamnéziszből vált ismertté, a beteg, 3 hónapos korában veleszületett congenitális óriás nevusból kialakult, nyirokcsomó metasztázissal is társult melanoma malignuma, mely miatt korábban Vincristin-Platina kezelésben is részesült



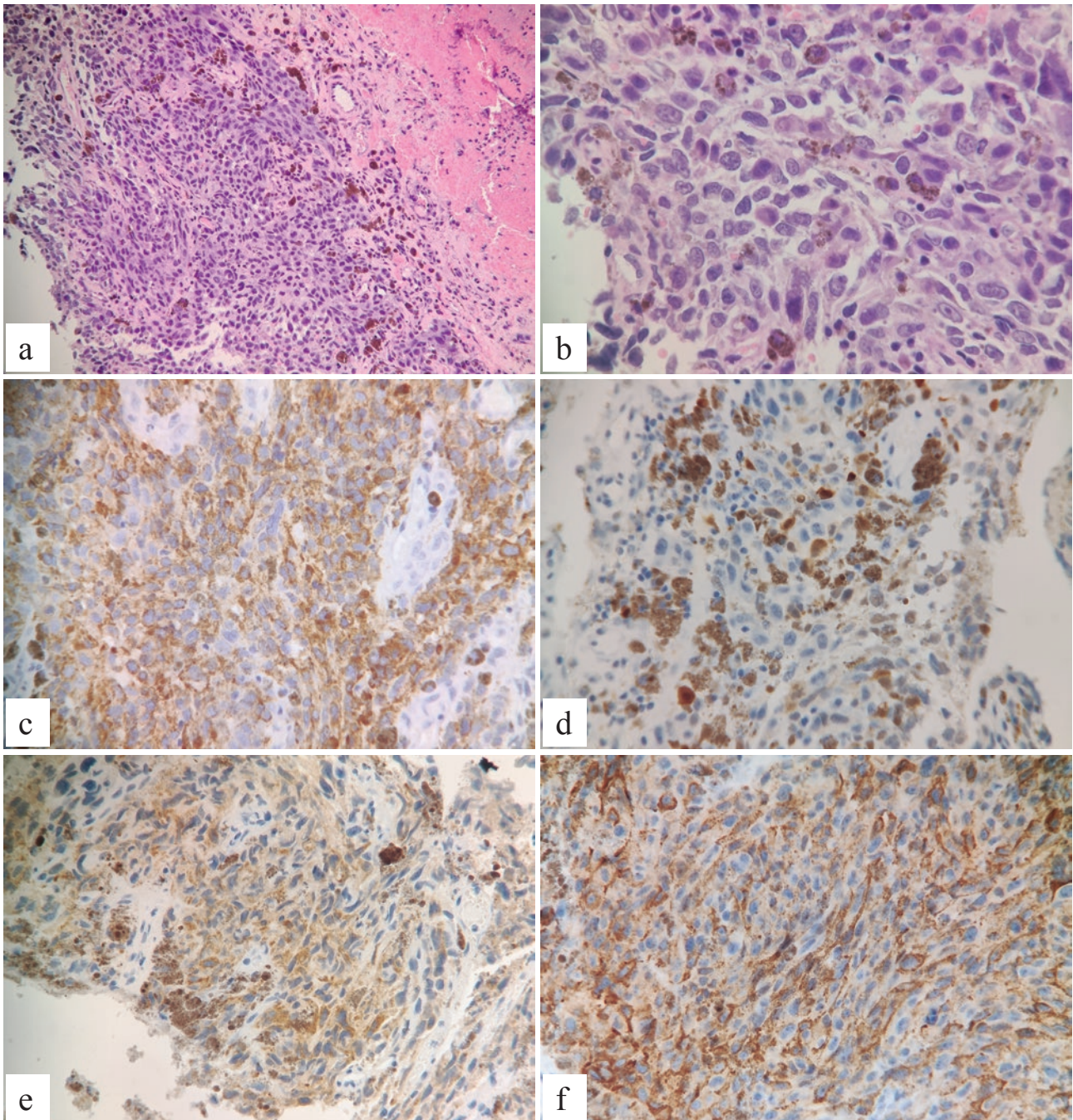
2. ábra

PETCT, jobb hilusban 13 mm halmozó nyirokcsomó



3. ábra

PETCT, a jobb oldalon a 2 szegmentumban 41x17 mm solidum



4. a, b, c, d, e, f ábra

Agyi metasztázis szövettani képe

a: A nekrotikus szövetben solid tumor képe látható H-E 10x; b: A sejtek polygonálisak, részben pigmentáltak, heterogén mag és cytoplasma szerkezetűek; c: Immunsztokámiiai vizsgálat, változó mértékű intracitoplazmatikus pozitívítás. C:HMB45; d: S100 40x; e: MelanA 20x; f: thyrosinase melanomát igazoltak

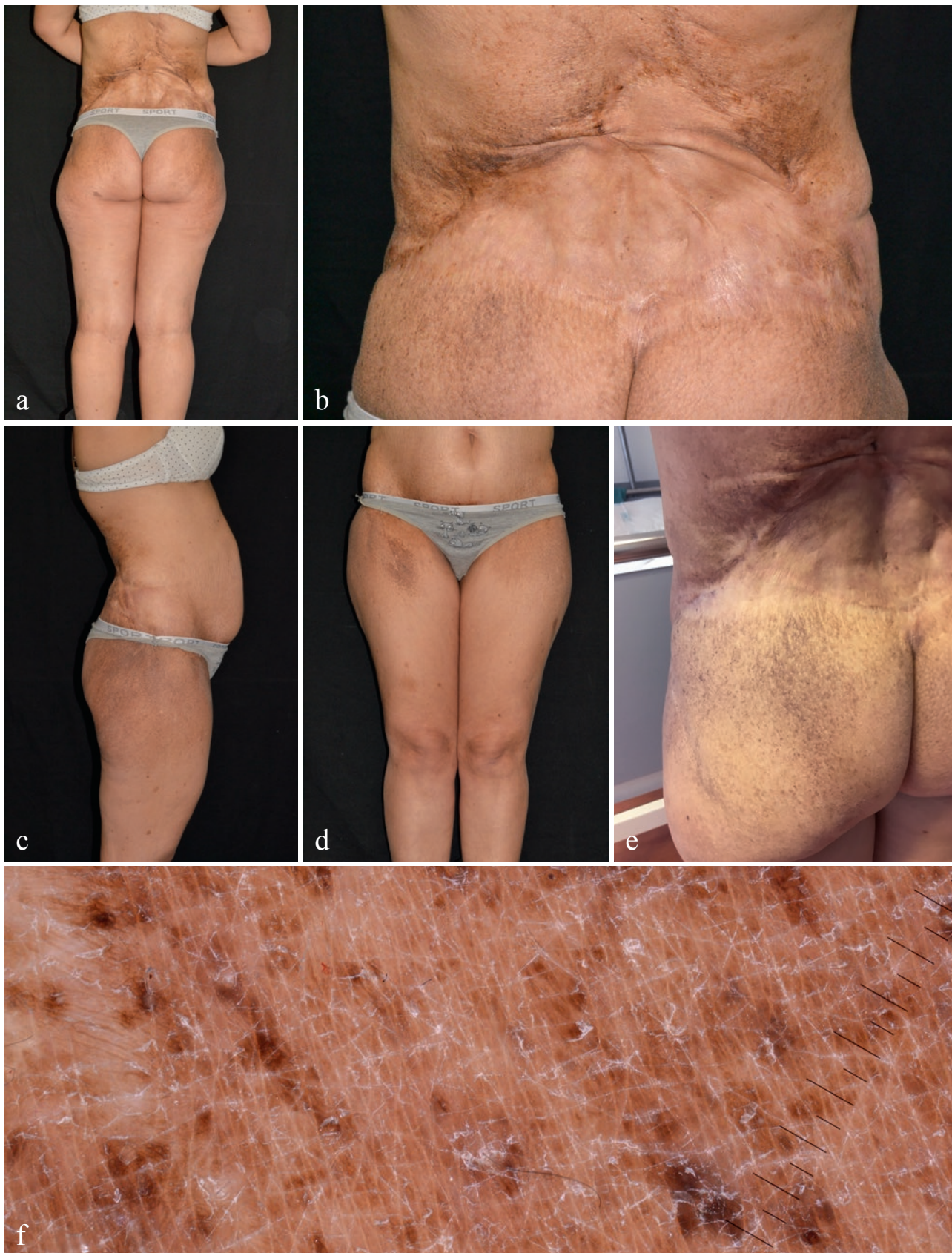Fizikális vizsgálat alapján bőrgyógyászati státusza: fürdőnadrág elhelyezkedésben, gluteális tájon, combokon, a genitális tájon a, hát alsó 2/3-ban összefüggő, halványan pigmentált, puha tapintatú, mély típusú CN megfelelő bőrtüneteket észleltünk. A sacralis tájon kiterjedt, transzplantátum hegével (5. a-f ábra).

Testszerte elszórtan 4-7 mm átmérőjű satellita congenitális nevusok. A talpak is érintettek voltak. Megnagyobbodott nyirokcsomót nem tapintottunk.

Stádiuma: pTxNxM1d ; St IV. ECOG:0

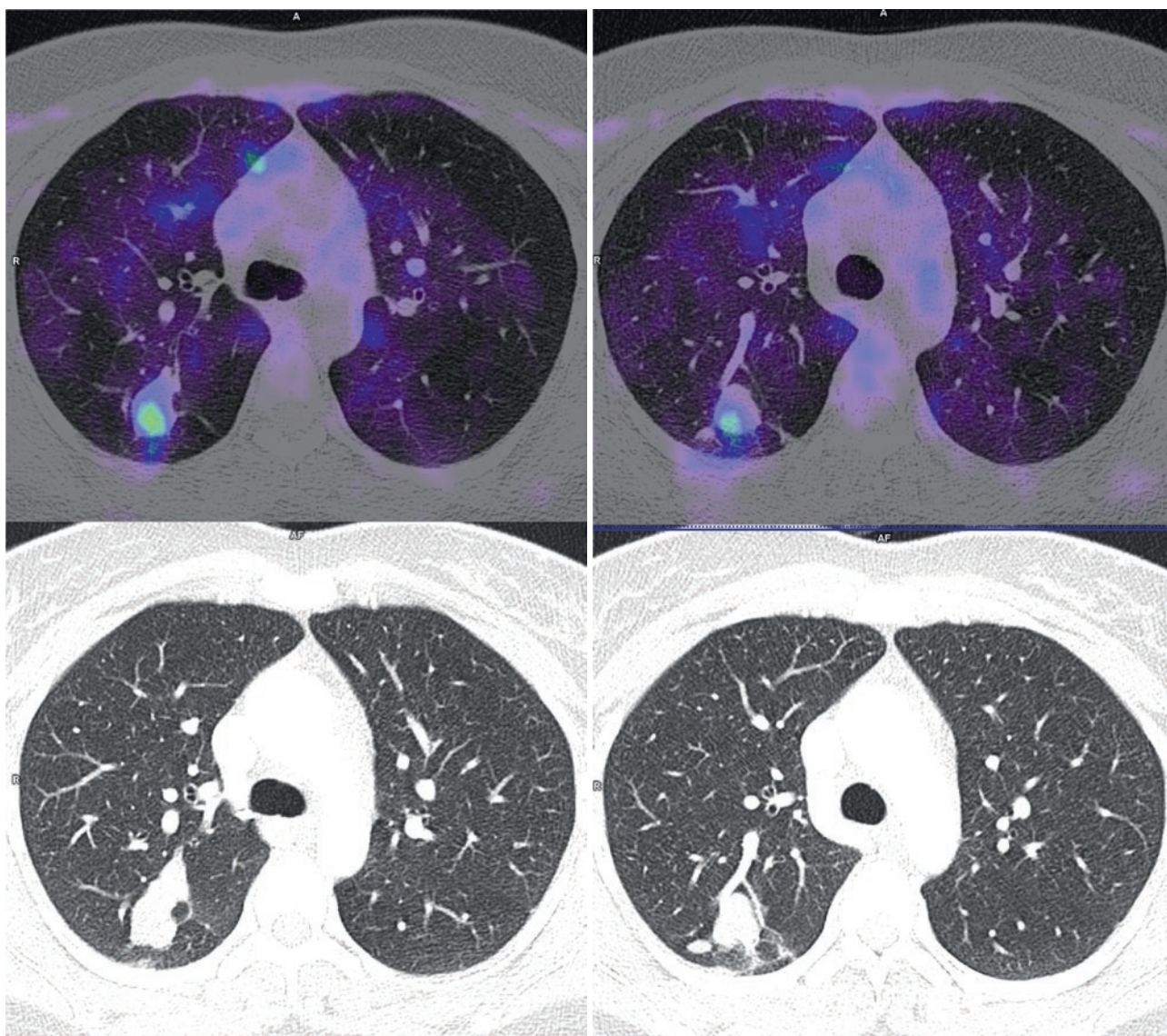
Az eltávolított agyi szoliter, valamint a tüdőben elhelyezkedő metasztázisnak imponáló képletek miatt, Onkoteam döntés alapján Centrumba irányítva 2023. 04 05. ipilimumab+ nivolumab kombinált kezelés indult. Két ciklust követően hypohypisitis lépett fel, mely miatt szteroid kezelésben részesült.

Júniusban elvégzett PETCT alapján a tüdőfolyamat regressziót mutatott, agyi recidívára utaló jel nem volt (6. ábra). A betegnél a megkezdett kezelés folytatása mellett döntöttünk.



5. a, b, c, d, e, f ábra
Jelenlegi klinikai kép

a: hátra, gluteusra comokra lokalizálódó halványbarna pigmentáció; b: kiterjedt műtét utáni hegesedés;
c: combok, mons pubis érinettsége; d: multiplex satelita nevosok; e: ellapult de tömegesebb bőr a gluteuson;
f: dermatoscopos kép egyenetlen, maculosus pigmentfoltok



6. ábra

PETCT tüdőgóc kiindulási és 3 hónapi terápia utáni, regressziója

Gyermekkori anamnézis 1986

A congenitális óriás nevusból kiinduló melanomára vonatkozó adatokat, a korábbi zárójelentések alapján rekonstruáltuk.

1986 márciusban, a lánycsecsemő, 37. gesztációs hétre született 8-9 Apgarral, sima szüléssel. A bőrön nagy kiterjedésű, főként a törzs disztális részére lokalizálódó nevus pigmentosus pilosus helyezkedett el. A leírás szerint a háton, a derékvonal alatti területre a gluteusokra is ráterjedő, a combokon foltok formájában jelentkező kiterjedt pigmentált nevus helyezkedett el. Sebészeti vizsgálat során műtéti beavatkozást terveztek és felvételre előjegyezték, átmenetileg otthonába bocsájtották. A gyermek jól fejlődött, 3 hónapos korában (júniusban) az óriás nevusban a bal deréktáji részen elhelyezkedő 4 cm átmérőjű, ulcerált területből akut vérzés jelentkezett, mely miatt gyermeksebészeti osztályára irányították, a vérzés következtében kialakult súlyos anémiával. Akut ellátást követően 3 hónapos korában a kifehélyesedett, melanomának imponáló területet kimetsztették, majd félvastag lebenyes transzplantációval fedték. A transzplantátum megtapadt, 2 hónapos osztályos kezelést követően augusztusban otthonába bocsájtották.

A szövettani vizsgálat connatalis melanoma malignumot igazolt, myxomatosus, neurogen jelekkel, helyenként nekrozissal (leírás nem szerepelt).

A jól fejlődő gyermeknél 10 hónaposan a korábbi műtéti területéről újabb malignus csomók eltávolítása történt, a szövettani vizsgálat, a korábbival megegyező képet mutatott, érintett rezekciós szegéllyel.

1987. márciusban 12 hónapos korban, a bal lágyékajlatban megjelent, galambtojásnyi nyirokcsomónak megfelelő terimét eltávolították, a szövettani vizsgálat a korábbi melanoma metasztázisát igazolta. Az elvégzett képalkotó vizsgálat, mellkas rtg, koponya és csont rtg, valamint hasi UH negatív volt.

A műtétet követően, a metasztázisra való tekintettel, vincristine és platina kombinált kezelésben részesült, EORTC ajánlás alapján, csökkentett dózissal. Az utolsó kezelés 1987. decemberben zajlott. Pontos kezelés szám nem ismert. A háti területről még négy alkalommal történt szövettanilag igazolt tumorok eltávolítása. 11 és 14 éves korában (1997, 2000) korrekciós műtétet végeztek, malignitás nem igazolódott.

A fenti kezelések alatt és azokat követően a gyermek fejlődése a korának megfelelő volt. Laboratóriumi eredményeiben lényeges eltérés nem volt.

A beteg a továbbiakban 2015-ig évenkénti kontrollon megjelent. Az elvégzett képalkotó vizsgálatok áttétre utaló jelet nem mutattak. 2023- as jelentkezése előtt tünet és panaszmentes volt, három egészséges gyermeke született.

Megbeszélés

A nagy és óriás naevusok előfordulása, nagyon alacsony, 1: 20 000/ születés, de melanoma kialakulás szempontjából kiemelkedő jelentőségűek. A legelterjedtebb csoportosításuk a lokalizáció, megjelenés alapján történik. Leggyakoribb a fürdőruhaszerű (45,5%), bolero (27, 45), háti (13,6%), mellkas, has (4,5%), test (4,5%), test és végtagok (4,5%) (25).

Egyéb jellemzők figyelembe vételével, szín heterogenitás, a felület egyenetlensége, hypertrichosis, dermalis / subcután csomók megléte, és a társuló satelliták száma alapján *Krengel és mtsai* újabb csoportosítást ajánlanak (26).

Az OCN nagyon korai életkorban jelentkeznek, általában nőknél, a neviok főként a törzsre lokalizálódnak, multiplex satellita léziókkal társulva (27).

Az OCN- hoz társuló melanomák 75% a 40 cm feletti nevioknál észlelhető, nagyon korai megjelenésűek, 70%-a pubertás előtt, 50%-a 5 évesnél kisebb életkorban figyelhető meg (10, 27). A nagy neviokon a melanoma a mély dermisből vagy subcutisból indul ki, csomók formájában jelentkezik és a korai felismerése nagyon nehéz. Az ilyen melanomák általában vastagok, és főként a fiatal életkorban nagyon rossz a prognózisuk (15). Az OCN ból kiinduló melanomák rizikója csökken a pubertást követően (15).

Kinsler vizsgálata szerint az összes melanoma közül az OCN-ból kiinduló melanomák mutatják a legszorosabb a kapcsolatot, az agyi érintettség kialakulásával, így ezen csoportban a koponya MR vizsgálat elvégzése, az alacsony előfordulási arány ellenére javasolt.

A neurocutan melanosis, (NCM) és a MM gyakoribb a 40 cm-nél nagyobb OCN, multiplex satellita nevi, és törzsi lokalizáció esetén.

A NCM jellemzően multiplex közepes CN vagy egy OCN jelenléte esetén, a leptomeningsen vagy az agy parenchimában jelentkező, jó vagy rosszindulatú diffúz, vagy lokalizált melanocita proliferáció (28). A legtöbb NCM-os beteg tünetmentes, de OCN háti axiális lokalizációja esetén gyorsan kialakuló tünetek jelentkezhetnek, főként multiplex satellitózis esetén (10, 29). Agysejtekre kifejtett hatása miatt jelentkező tünetek: rohamok, agyi és gerincvelői funkciózavarok, szenzomotoros eltérések, bél és hólyag működési zavar lehetnek. Ezek mellett fejfájás, visszatérő hányás, letargia, fotofóbia, hidrocefalus jelentkezhet a megnövekvő intracranialis nyomás miatt (30, 31). A NCM tünetei általában 2 éves kor előtt kialakulnak, de későbbi gyermek vagy akár felnőtt korban is előfordulnak, enyhe fejfájás és neuropszichiátriai tünetek formájában (31).

A legutóbbi irodalmi adatok alapján, a CN-sal szövődött letális melanomák 1/3-a primér agyi lokalizációjú, bár a valós előfordulás nehezen megítélhető (27).

Ezen melanomák a fiúgyermekeket, valamint a számos, közepes CN-sal rendelkezőket érint, és előre láthatóan rövidebb túléléssel társulnak, mint a cután formák.

Pathogenesis: a congenitális neviok genetikai mozaicizmus következtében alakulnak ki. A két vagy több sejt-populációban létrejövő mozaicizmus, posztzigotikus mutáció következménye.

Az utóbbi idők vizsgálatai alapján az NRAS gen (codon Q61) mutációja az OCN-ban és a neurologiai leziókba mutatható ki, egyéb egészséges szövetében nem, mely a posztzigotikus mutációt igazolja (32). BRAF oncogen mutáció elsősorban a kis CN-ban alakul ki, míg az OCN elsősorban NRAS mutáció észlelhető (33). *Salgado és mtsai* igazolták, a BRAF mutáció meglétét OCN-ban is, így a terápiás lehetőség a genetikai eredmény függvénye (34).

A congenitális neviok genetikai hátterét vizsgálva a fenti postzigotikus mutáció mellett számos egyéb mechanizmus is szerepet játszhat. CDKN2a, c-kit MITF, érintett lehet. A RAS/RAF/MAPK/ jelátviteli út is befolyásolja a melanociták proliferációját (35).

A gyermekkori melanomák *kivizsgálása, kezelése és gondozása* jelenleg a felnőtt protokollnak megfelelően történik. Kivizsgálásnál, főként a OCN rendelkező betegek esetében a NCM *kizárására* a koponya MR szűrőjellegű elvégzése javasolt. A 20 cm-nél nagyobb vagy multiplex CN esetén a NCM és a melanoma gyakorisága emelkedik (31). A gyermekkori melanomás betegek egész életen át történő évenkénti bőrgyógyászati ellenőrzése szükséges.

A melanoma terápiájában egyértelműen a sebészeti ellátás és a 0,8 mm vagy vastagabb tumor esetében sentinel nyirokcsomó vizsgálat végzése javasolt. Metasztatikus esetekben a kemo és radioterápia helyett az új target, vagy immunterápiát részesítik előnyben (36). Külön említést kell tennünk a congenitális naevusok ellátásáról, tekintettel a melanoma rizikóra. A kis és középnagy naevusok esetében a melanoma kialakulásának alacsony rizikójára való tekintettel műtéti eltávolításuk melanoma prevenció céljából nem indokolt (37). Eltérő és bonyolultabb a helyzet a nagy kiterjedésű neviok vonatkozásában. A lehető legkorábbi, totális műtetet javasolják, a modern sebészeti eszközök (negatív nyomásterápia, expander, bőrpótlás) alkalmazásával (13).

A cél a kozmetikai eredmény mellett, a melanoma kialakulásának megelőzése. Bár teljesen eltávolított neviok után is kialakulhat melanoma (38, 39, 40). Az egyéb eljárások, dermabrázió, lézeres ellátás mellett nagyobb a későbbi életkorban a melanoma kialakulás lehetősége. Az irodalomban óriás congenitális naevus sikeres Trametinib kezeléséről is beszámoltak. (41).

Az általunk bemutatott nőbeteg esetében óriás, születéskor meglévő, congenitális naevuson nagyon rövid idő alatt, 3 hónapos korban gyorsan növekvő, vérezékeny csomó alakult ki, mely a szövettani vizsgálat alapján neuro-mixoid jellegű melanoma malignum képét mutatta, és a fo-

lyamat kiterjedt volt. Pár hónapon belül regionális nyirokcsomó metasztázis alakult ki. A CN a 40 cm-nél nagyobb csoportba sorolható, melyhez számos satelita nevus tartozott. Az fürdőruhaszerű elhelyezkedésnek felelt meg. A műtétek és a kemoterápia után 35. tünet és panaszmentes évet követően jelentkeztek szervi metasztázisai.

Betegünknel a legrosszabb prognózisú csoportba tartozó faktorokat megtalálhattuk. A CN az óriás naevusok csoportjába tartozott >40cm, ahol melanoma kialakulásának nagy a valószínűsége. A klinikai kép alapján a leggyakrabban megjelenési formát a fürdőruhaszerű elhelyezkedést mutatta, számos satelita nevussal. A melanoma születés után korán, három hónapos korban megjelent. Itt felmerül a tumor születéskori megléte, és a gyors progresszió csak ráirányította a figyelmet. Pontos tumorvastagságot nem ismerünk, de előrehaladott volt a 4 cm-es megjelenése alapján, kiterjedt ulcerációval. A betegnél korán radikális kimetszést történt, részleges jelleggel. A regionális metasztázis is egy éven belül kialakult, mely jellemző a gyermekkori melanomák ezen csoportjára. A műtétet követően kemoterápiában részült, mert egyéb kezelési lehetőség nem állt rendelkezésre.

Összességében a rossz prognózisú tumor mellett hosszú időn keresztül tünet és panaszmentes volt. Ennek magyarázata az esetleges női nem, és talán a legfontosabb, a centrális idegrendszer érintettség feltételezhető hiánya, valamint a korán alkalmazott kemoterápia lehetett. Így a rossz prognózisú tumor mellett 35 évig tünete és panaszmentes volt.

A hirtelen fellépő soliter agyi áttét és a tüdőben észlelt elváltozás magyarázatra szorul. Irodalomban leírtak OCN-hoz társuló késői melanomákat, belsőszervi metasztázis, cután primér tumor formájában, de korábban gyógyult melanoma recidívájáról nem találtunk közleményt.

Egyértelmű szövettani összehasonlítás nem áll rendelkezésünkre, a primér melanoma és a recidíva esetében, így a szövetekben észlelhető egyéb jellegű neuro-mixoid, rhabdoid jellegre nem tudunk kitérni. BRAF vizsgálat negatív eredményt mutatott de az óriás congenitális naevusok esetében ez nem ritka. Betegünknel a további részletes genetikai kivizsgálás folyamatban van, és esetleg segíthet a pathogenezis megértésében.

IRODALOM

1. Kottschade LA., Grotz TE., Dronca RS., és mtsai.: Rare presentations of primary melanoma in special populations: A systemic review. *Am.J.Clin. Oncolgy.* (2014) 37, 635-641.
2. Strouse JJ., Fears TR., Tucker MA., és mtsai.: Pediatric risk factor and survival analysis of the Surveillance, Epidemiology and End Results database. *J. Clin. Oncol.* (2005) 23, 4735-4741.
3. Regnault M., Mazereeuw-Hautier J., Freitag S.: Les melanomes d'apparition precoc (congenitaux, néonataux, d nourisson): revue sytématique des cas de la littérature (2020) *Ann. de. Dermatol. Venereol.* 147,729-745.
4. Kopf A., Bart R., Henessy P.: Congenital melanocytic nevi and melanoma *J. Am. Acad Dermatol.* (1979) 1(2),123-130.
5. Kinsler VA., O'Hare P., Bulstrode N., és mtsai.: Melanoma in congenital melanocytic naevi. *Br. J. Dermatol.* (2017) 176(5), 1131-1143.
6. Ferrari A., Bisogno G., Salvo GL., és mtsai.: The challenge of very rare tumor in childhood: the Italian TREP project. *Eur. J Cancer.* (2007) 43,654-659.
7. Averbook BJ., Lee SJ., Delman KA., és mtsai.: Pediatric melanoma analysis on an international registry. *Cancer* (2013) 119, 4012-4019
8. Wong JR., Harris JK., Rodriguez-Galindo C., és mtsai.: Incidence of childhood and adolescent melanoma in the United States 1973-2009. *Pediatric* (2013) 131,846-854.
9. Marghoob AA., Schoenbach SP., Kopf AW., és mtsai.: Large congenital melanocytic nevi and the risk for the development of malignant melanoma, Prospective study. *Arch. Dermatol.* (1996) 132,170-175. (M40)
10. De David M., Oslow SJ., Provost N., és mtsai.: A study of large congenital melanocytic nevi and associated malignant melanomas: review of cases in the New York University Registry and the world literature. *J. AM. Acad. Dermatol.* (1997) 36, 409-416.
11. Busam KJ., Gerami P., Colyer RA.: *Pathology of Melanocytic Tumors.* Philadelphia: Elsevier 2019.
12. Merkel EA., Mohan LS., Shi K., és mtsai.: Pediatric melanoma: clinical update, genetic basis, and advances in diagnosis. *Lancet Child Adolesc Health.* (2019) 3(9),646-654.
13. Krenzel S., Marghoob A.: Current management approaches for congenital melanocytic nevi. *Dermatol. Clin.* (2012) 30 (3), 377-387.
14. Price HN.: Congenital melanocytic nevi: update in genetics and management. *Current Opin. Clin.* (2016). 20, 476-482.
15. Kinsler VA., O'Hare P., Calonje JE., és mtsai.: Melanoma in congenital melanocytic nevi. *Br. J. Dermatol.*(2017) 176(5),1131-1143.
16. Cordoro KM., Gupta D., Frieden IJ.,és mtsai.: Pediatric melanoma: results of a large cohort study and proposal for modified ABCD detection criteria for children. *J. Am.Acad Dermatol.* (2013) 68, 913-925.
17. Purim KSM., de-Pra MV., Bahr DC. és mtsai.: Survival analysis of children and adolescents with melanoma. *Rev.Col. Bras. Cir.* (2020) 30, 47.
18. Dean PH., Bucevska M., Strahlendorf C., és mtsai.: Pediatric melanoma: 35 years Population based Review 2017. *Plast. Reconstr. Surg.Glob.Open.* (2017) 9;5(3) :e1252
19. Quinlan CS., Capra M., Dempsey M.: Pediatric malignant melanoma in Ireland: A population study and review of the literature. (2019) *J. Plast. Reconstr. Aesthetic. Surg.* 72, 1388-1395.
20. Ferrari A., Bisogno G., Cecchetto G., és mtsai.: Cutaneous melanoma in children and adolescent: the Italian rare tumor in pediatric age project experience. *J. Pediatr.* (2014) 164(2), 376-382.
21. Temple WJ., Mulloy RH., Alexandeer F. és mtsai.: Childhood melanoma. *J. Pediatr. Surg.* (1991) 26, 135-137.
22. Campbell LB., Kreicher KI., Gittlemann HR.,és mtsai.: Melanoma incidence in children and adolescents: decreasing trends in United States. *J. Pediatric.* (2015)166,1505-13.
23. Lam PH., Obirieze AC., Ortega G.,és mtsai.: An age-based analysis of pediatric melanoma: staging, surgery, and mortality in the surveillance, epidemiology and end results data base. *Am. Surg.* (2018) 84, 739-745.
24. Brecht IB., De Paoli A., Bisogno G., és mtsai.: Pediatric patients with cutaneous melanoma: An European study. *Pediatr. Blood Cancer.* (2018) 65(6.) e26974
25. Martins da Silva VP., Marghoob A., Pigem R., és mtsai.: Patterns of distribution of giant congenital melanocytic nevi (GCMN): The 6B rule. *J. Am. Acad. Dermatol.*(2017) 76, 689-694.
26. Krenzel S., Scope A., Dusza SW., és mtsai.: A new recommendation for the characterization of cutaneous features of congenital melanocytic nevi. *J. Am. Acad.Dermatol.* (2013) 68, 441-451.
27. Neuhold JC., Friesenhahn J., Gerdes N., és mtsai.: Case report of fatal metastasizing melanoma in children and adolescents, a systemic analysis of the literature. *Pediatric Dermatol.*(2014) 32,13-22.

28. *Miltre V., Heym K., Clark G.I., és mtsai.*: Neurocutaneous Melanocytosis and Leptomeningeal Melanoma. *J.Pediatr.Hematol. Oncol.* (2021) *43*(2), e195-e197
29. *Billencourt FV., Marghoob AA., Kopf AW., és mtsai.*: Large congenital nevi and the risk for development of malignant melanom and neurocutaneous melanocytosis *Pediatrics.* (2000) *106*,736-41.
30. *Ramaswamy V., Delaney H., Haque S., és mtsai.*: Spectrum of central nervous system abnormalities in neurocutaneous melanocytosis *Dev. Med. Child. Neurol.* (2012) *54*,563-68.
31. *Kadonaga JN., Frieden IJ.*: Neurocutaneous melanosis definition and review of the literature. *J. Am. Acad. Dermatol.* (1991) *24*, 47-55.
32. *Kinsler VA., Thomas AC., Ishida M., és mtsai.*: Multiple congenital melanocytic nevi and neurocutaneous melanosis are caused by postzygotic mutation in codon61 of NRAS. *J. Invest Dermatol.* (2013) *133*, 2229-36.
33. *Roh MR., Eiades P., Gupta S. és mtsai.*: Genetic of melanocytiv nevi. *Pigment Cell. Melanoma Res.* (2015) *28*, 661-72.
34. *Salgado CM., Basu D., Nikifirinova M., és mtsai.*: BRAF mutations are also associated with neurocutaneous melanocytosis and large /gigant congenitls melanocytic nevi. *Peditric.Dev. Pathol.* (2015) *18*,1-9.
35. *Behysheva TS., Vishnevskaya YV., Nasedkina TV. és mtsai.*: Melanoma arising in Giant congenital melanocytic nevus: two case reports. *Diagnostic Pathology* (2019) *14*(1), 21-30
36. *Stefanaki C., Chardalias L., Soura E., és mtsai.*: Paediatric melanoma. *JEADV.*(2017) *31*,1604-1615.
37. *Farabi B., Akay BN, Goldust M és mtsai.*: Congenital melanocytic naevi: An up-to-date overview. *Austalian J. of dermatol.* (2021) doi: 10.1111/ajd.13535
38. *Streams BN., Lio PA., Mihm LC., és mtsai.*: Nonepidermal primary melanoma arising in a gigant melanocytic nevus 40 years after partial surgical removal. *J. Am. Acad. Dermatol.* (2004) *50*, 789-92.
39. *Tchenev G., Patterson JW., Bakardzhiev I., és mtsai.*: A late onset achromic melanoma arise in a giant congenital melanocytic nevus. *Open Acces Maced J .Med. Sci.* (2017) *18*;5(4), 533-534.
40. *Costa BA., Zibara V., Shingh V. és mtsai.*: Case report: Later onset of NRAS mutant metastatic Melanoma in a patient with a partially-excided giant congenital, melanocitic nevus, *Front. Med. (Lausanne)* (2022) *Dec 8*;9, 1086473 DOI:10.3389/fmed.2022.1086473
41. *Mir A., Agim NG., Kane AA., és mtsai.*: Congenital melanocytic nevus treated with trametinib. *Pediatric.* (2019) *143*, e20182469

Érkezett: 2023.08.28.

Közlésre elfogadva: 2023.09.14.