

A mycosis fungoides prognosztikai faktorai két betegünk kapcsán

Prognostic markers of mycosis fungoides by means of two cases

CSÁNYI ILDIKÓ DR.¹, ÓCSAI HENRIETTE DR.^{1,2}, KOROM IRMA DR.¹, VARGA ERIKA DR.¹,
VARGA ANITA DR.¹, HIDEGHÉTY KATALIN DR.³, KRENÁCS LÁSZLÓ DR.⁵,
BAGDI ENIKŐ DR.⁵, GURBITY PÁLFI TÍMEA DR.⁶, PIUKOVICS KLÁRA DR.⁶,
BORBÉNYI ZITA DR.⁶, KEMÉNY LAJOS DR.¹, OLÁH JUDIT DR.^{1,3}, BALTÁS ESZTER DR.¹

Szegedi Tudományegyetem, Általános Orvostudományi Kar, Bőrgyógyászati és Allergológiai
Klinika, Szeged¹, Békés Megyei Központi Kórház, Pándy Kálmán Tagkórház, Dermato-onkológiai
Szakrendelés, Gyula², Szegedi Tudományegyetem, Általános Orvostudományi Kar, Onkoterápiás
Klinika, Szeged³, Semmelweis Egyetem, Bőr-, Nemikórtani és Bőronkológiai Klinika, Budapest⁴,
T-sejt Kft. Daganatpatológiai és Molekuláris Diagnosztikai Laboratórium, Szeged⁵, Szegedi
Tudományegyetem, Általános Orvostudományi Kar, II. sz. Belgyógyászati Klinika és Kardiológiai
Központ, Hematológiai részleg, Szeged⁶

ÖSSZEFOGLALÁS

A cutan T-sejtes lymphomák a rosszindulatú betegségek egy heterogén csoportját képezik, melyben indolens és agresszív formák egyaránt előfordulnak, az átlagos 5 éves betegség specifikus túlélés 11-100% között változik. A prognosztikai faktorok ismerete a gyakorló bőrgyógyászok számára kiemelt jelentőségű. Ezen faktorok nem teljesen definiáltak az egyes cutan T-sejtes lymphoma altípusok tekintetében, azonban közös vonás, hogy extracutan manifesztáció esetén mindenképpen rossz prognózisra számíthatunk. Két, mycosis fungoides tumor stádiuma miatt interferonnal kezelt betegünkönél az acutan kialakult oropharyngealis panaszok háttérében szövettani vizsgálattal tonsilla-érintettség igazolódott. Az egyik esetben a sürgős tracheostomiát követően indított sugárkezelés, a másik betegünkönél a szisztémás kezelés hatására észleltünk regressziót. A későbbiekben a mycosis fungoides progressiója miatt mindkét beteget elvesztettük. Eseteinknél a kedvezőtlen prognózisra utaló tényezők az extracutan manifesztáció mellett a betegség késői stádiuma, a 60 év feletti életkor, az emelkedett laktát-dehidrogenáz szint és a nagysejtes transzformáció voltak. Két betegünk kapcsán a mycosis fungoidesben ritkán előforduló tonsilla-érintettség potenciálisan életet veszélyeztető, azonnali beavatkozást igénylő formájára hívjuk fel a figyelmet és a betegség egyéb kedvezőtlen prognosztikai markereit ismertetjük.

SUMMARY

Cutaneous T-cell lymphoma is a heterogeneous group of malignancies including both indolent and aggressive forms, with an average 5-year disease-specific survival rate of 11-100%. Prognostic factors in cutaneous T-cell lymphoma according to the different subtypes are not clearly defined, however extracutan manifestation seems to predict a poor prognosis. Tonsil involvement was revealed as a cause of oropharyngeal complaints in two of our male patients, treated for histologically confirmed tumour stage of mycosis fungoides. In the first case urgent tracheostomy followed by radiotherapy, while in the other case systemic treatment resulted in complete remission of the tonsil involvement. Both patients were subsequently lost due to the progression of mycosis fungoides. Factors predicting an unfavourable prognosis included extracutan manifestation, late stage disease, age over 60 years, elevated lactate-dehydrogenase levels, and large cell transformation. With our cases we would like to shed light to the prognostic markers of mycosis fungoides, and to the rare tonsil involvement, which is potentially life-threatening and requires urgent intervention.

Kulcsszavak:

Mycosis fungoides – korai stádium – acitretin monoterápia

Key words:

cutaneous T-cell lymphoma – prognostic markers – tonsil involvement

A primer cutan lymphoma elnevezés 20-25%-ban malignusan transzformálódott B-, 75-80%-ban pedig T-sejt eredetű, elsődlegesen a bőrből kiinduló non-Hodgkin lymphomák heterogén csoportját jelöli, amelybe tartozó kórképek igen változatosak a klinikopatológiai jellemzők, az immunfenotípus, a genetikai háttér és a prognózis szempontjából (1-4).

A cutan T-sejtes lymphomák (CTCL) közül a mycosis fungoides (MF) és a Sezary szindróma (SS) előfordulása a leggyakoribb, azonban számos egyéb ritka kórforma tartozik ide (1-3). A biológiai viselkedés tekintetében indolens és agresszív altípusok egyaránt előfordulnak, az átlagos 5 éves betegség-specifikus túlélés 11-100% között mozog (3).

Fontos kiemelni, hogy az egyes altípusok igen eltérő prognózisa miatt a diagnózis korai felállítása, és a multidiszciplináris onkoteam által javasolt, bőrre irányuló (ún. skin-directed) vagy szisztémás kezelés megkezdése a betegség lefolyása szempontjából kiemelt jelentőségű (2,5).

A jelenleg rendelkezésre álló irodalmi adatok alapján CTCL esetén a legjelentősebb prognosztikai faktor továbbra is a CTCL altípusa és a betegség stádiuma (TNMB) (6-10). Irodalmi adatok a leggyakrabban előforduló és leginkább vizsgált MF és SS esetében kedvezőtlen prognosztikai tényezőként említik továbbá az emelkedett LDH szintet, a 60 év feletti életkort, az extracutan manifestációk megjelenését, valamint a hisztológiai jellemzők közül a folliculotropismust, a nagysejtes transzformációt és a CD30 pozitivitást (5-7,10-13).

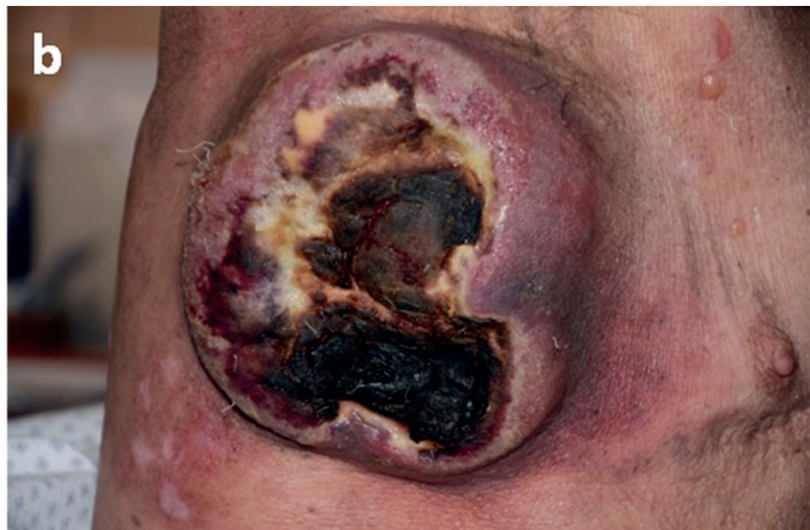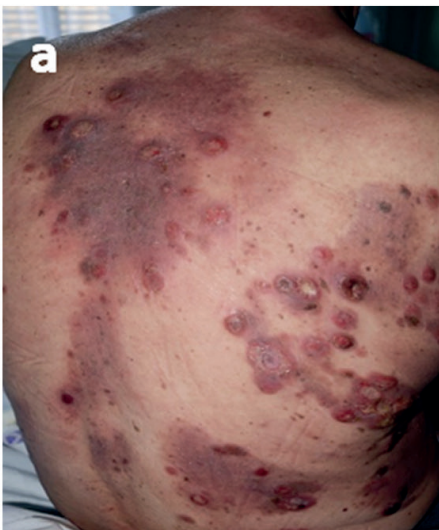A közleményben 2 betegünk kapcsán szeretnénk felhívni a figyelmet a MF esetében ritkán előforduló tonsilla-érintettségre, valamint áttekintést nyújtani a betegség egyéb kedvezőtlen prognosztikai markereiről.

Esetismertetés

1. Beteg

A 75 éves férfibeteget 2017. novemberben észleltük első alkalommal klinikánkon több mint 1 éve fennálló, livid-erythemás plakkok és ulcerált tumorok miatt (1.a ábra). Társbetegségei közül

hypertonia és insulindependens diabetes mellitus emelhető ki, a beteg ECOG státusza 2-es volt. A bőrből elvégzett biopszia szövettani vizsgálata MF tumor stádiumát igazolta nagysejtes transzformációval (2.a, b ábra). Az immunhisztokémiai vizsgálat jelentős antigénvesztéssel (atípusos CD30-, fokális CD2+, továbbá CD3+, CD4+, CD7-, CD8-) járó T-sejtes lymphomát talált T-sejt receptor (TCR) alfa és gamma negatív fenotípussal. A 18FDG-PET-CT vizsgálattal mindkét axillában és a bal inguinalis régióban megnagyobbodott nyirokcsomókat detektáltunk. A jobb oldali hónalji és a bal oldali lágyéki nyirokcsomókból elvégzett vastagtű biopszia dermatopathiás nyirokcsomót véleményezett. A csontvelő biopszia kóros eltérést nem mutatott. A perifériás vér flow cytometriás vizsgálata során a következő főbb eltéréseket detektáltuk: CD3+/CD4+/CD7- sejtek: 17,7%; CD3+/CD4+/CD26- sejtek: 48,7%; kettős pozitív CD4/CD8 sejtpopuláció. Mindezek alapján a IIB stádiumú MF-re való tekintettel, figyelembe véve a beteg ECOG státuszát és életkorát, re-PUVA kezelést (naponta 25 mg acitretin, összesen 20 PUVA kezelés) kezdtünk. A korábbi bőrtünetek részlegesen, hyperpigmentáció hátrahagyásával regrediáltak, azonban más lokalizációkban új léziók jelentkeztek. Ezt követően interferon alfa-2a (hetente 3x3 M.U., subcutan injekció) terápiát vezettünk be, melyet a törzsön és a végtagokon néhány bőrtumor esetében 30 Gy összdózisú sugárterápiával egészítettünk ki. Az alkalmazott kombinált kezeléssel teljes klinikai remissziót értünk el. Az interferon terápia folytatása mellett öt hónap elteltével betegünkön nyelési nehezítettség jelentkezett. Fül-orr-gégészeti szakvizsgálat során a jobb oldali tonsilla megnagyobbodásának háttérében abszcussus merült fel, antibiotikum ellenére a beteg tünetei progrediáltak, a folyamat fokozatosan kiterjedt a teljes Waldeyer-féle lymphaticus garatgyűrűre, a korábban mindvégig normál LDH érték extrém magasra emelkedett (1192 U/l), ezért biopszia történt. A tonsilla szövettani vizsgálata agresszív viselkedésű T-sejtes lymphomát igazolt, mely szövettanilag a MF extracutan manifestációjának felelt meg. A fokozatosan romló nyelési panaszok mellett hirtelen jelentkező súlyos nehézlégzés miatt sürgős tracheostomia történt. Besugárzás tervezést követően a Waldeyer-féle lymphaticus garatgyűrű területére a tumoros infiltrációnak megfelelően intenzitásmódulált sugárterápia indult (3. a ábra). 30 Gy után a makroszkópos manifestációra szűkítve a céltérfogatot, további 10 Gy-t adtunk. A 40 Gy összdózis (15x2 + 5x2 Gy) leadását követően jelentős tumor regressziót észleltünk, a nehézlégzés megszűnése 20 nap múlva lehetővé tette a tracheostoma megszüntetését. Egy hónappal később a beteg jobb karján egy mintegy 10 cm nagyságú, a törzs jobb oldalán pedig egy 15 cm legnagyobb átmérőjű, exophyt tumor jelent meg, melyek egyenként 30 Gy összdózisú besugárzás következtében teljesen regrediáltak (1.b ábra). A következő hónapban ismételt kiújulást észleltünk a bőrtünetekben, a gyorsan romló általános



1. ábra

Plakkok és tumorok a háton 1. betegünkönél (a). Progresszió kapcsán nekrotizáló, exofit tumor a törzs jobb oldalán (b).

állapot további vizsgálatokat és specifikus onkológiai kezelést nem tett lehetővé, így a beteget elvesztettük.

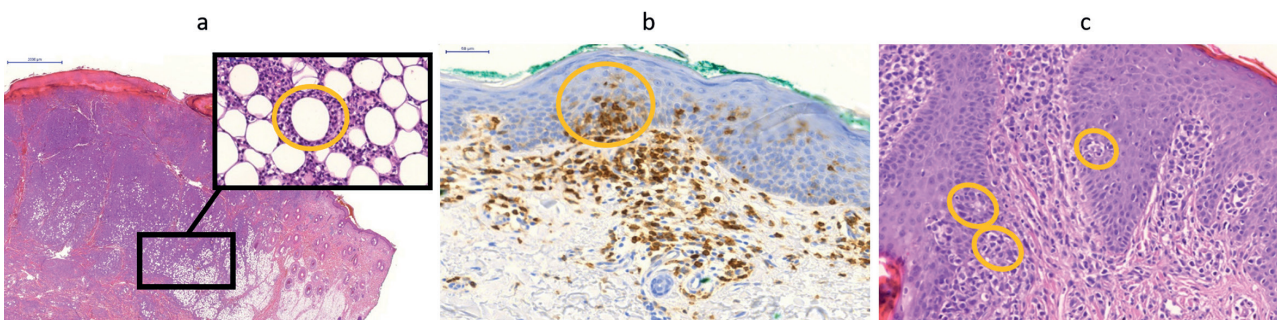
2. Beteg

A 63 éves férfibeteget 2017. decemberében vizsgáltuk először klinikánkon. Az anamnézisében tíz éve változó intenzitással jelentkező, elsősorban a törzs területére lokalizálódó, erythemás, minimálisan infiltrált, finoman hámló, nem viszkető plakkok szerepeltek (4.a ábra), atópiás dermatitis iránydiagnózissal kezelték. Ismert társbetegsége nem volt. A bőrből elvégzett első szövettani vizsgálat lymphomatoid papulosis C típusát vetette fel, emiatt keskeny spektrumú UVB fényterápiát indítottunk (311 nm-es UVB, heti háromszor). A klinikopatológiai inkongruencia és a mérsékelt javulás miatt ismét bőrszövetbiopsziát végeztünk, mely MF plakk stádiumát igazolta olyan típusos szövettani jellemzőkkel, mint a Pautrier-féle microabscessusok (2.c ábra). A fénykezelést acitretin adásával egészítettük ki. Egy hónappal később eruptívan megjelenő bőrtumorokat észleltünk a hajás fejbőr és a lábszárak területén (4.b ábra). Újabb szövettani vizsgálat készült, mely a mycosis fungoides tumor stádiumát igazolta, nagysejtes transzformációval, 20%-os, gyenge intenzitású CD30 pozitivitással. A további immunhisztokémiai vizsgálatokkal PDL1 negatív és több, mint 80%-ban CTLA4 pozitív daganatsejteket találtunk. Részletes kivizsgálás (PET-CT, Jamshidi biopszia, perifériás vér flow cytometria) során csak a bőr érintettsége igazolódott, így interferon alfa-2a terápiát (hetente 3x3 M.U., subcutan injekció) vezetünk be. Egy hónap kezelés követően betegünket hallásvesztés és állandósult torokfájdalom miatt észleltük. Az interferon terápia leállítását követően a tonsilla ágyban mindkét oldalon észlelt kifeléyesedő

szövetzaporulatból biopszia és szövettani vizsgálat történt, mely a MF extracutan manifesztációját igazolta. Ezt követően a korábbiakhoz képest mérsékelt, de konstans LDH emelkedést észleltünk. A beteg hallása néhány hónappal később visszatért. A rapidan progrediáló bőrtumorok, a kiterjedt adenopathia és a tonsilla-érintettség miatt (IVB stádium) hematológiai osztályon a beteg öt ciklus CHOED protokoll (cyclophosphamide - hydroxyldaunorubicin -vincristine -etoposid - dexamethason) szerinti kemoterápiás kezelést kapott. Tekintettel arra, hogy az interim PET-CT vizsgálat szerint (3.b ábra) nem alakult ki komplett remisszió, egyedi méltányossági engedély birtokában a nemzetközi ajánlásoknak megfelelően brentuximab-vedotin és bendamustine kombinált terápiával folytattuk a kezelést. Hat ciklust követően komplett remisszió alakult ki (3.c ábra), azonban tekintettel a betegség korábban tapasztalt gyors lefolyására és a relapszus valószínűségére, autológ őssejt-transzplantációra készítettek elő a beteget. Közvetlenül a transzplantációt megelőző napokban néhány új, bőrszínű papula jelent meg a beteg felkarján (4.c ábra), melyek szövettani vizsgálata a lymphomás alapbetegséget igazolta. Egyidejű szisztémás relapszust nem észleltek a hematológus kollégák. Sikeres autológ őssejttranszplantációt követően 2 hónappal a beteget haemophagocytosis szindróma következtében elvesztettük. Boncolás során az alapbetegség relapszusa nem igazolódott.

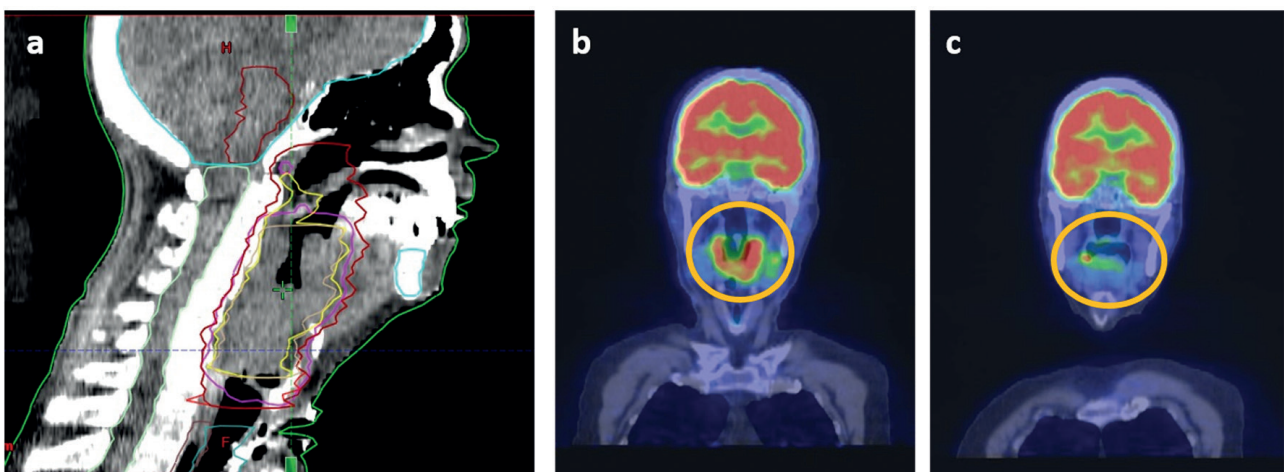
Megbeszélés

Két betegünk esetét a ritkán előforduló extracutan tonsilla manifesztáció miatt tartottuk közlésre érdemesnek, mely nemcsak markere lehet az előrehaladott betegségnek,



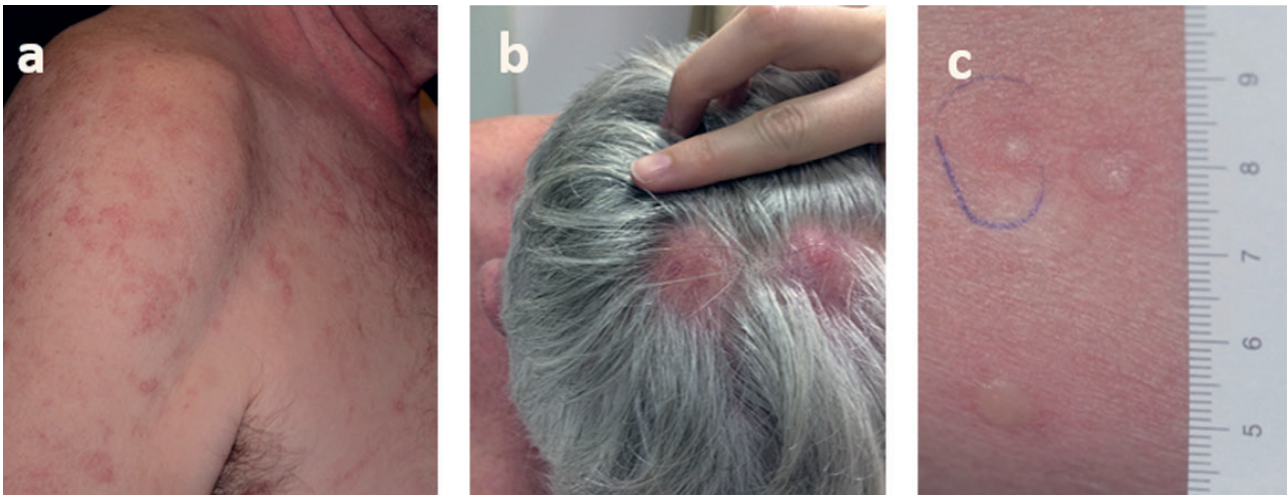
2. ábra

1. beteg: Atípusos lymphoid infiltráció mélyen a subcutisba terjedően rimming jelleggel (a), a felszínes területen Pautrier microabscessusokkal (b).
2. beteg: Pautrier microabscessusok a második biopsziából készült szövettani mintában (c).



3. ábra

Az 1. betegünk topo CT vizsgálata – a besugarazott térfogat sárgával jelölve (a). A 2. betegünk PET-CT vizsgálata a brentuximab-vedotin + bendamustine kezelés előtt és a kezelés során (b,c).



4. ábra

A 2. betegünk bőrtünetei első észlelésünk alkalmával (a). A fénykezelés során rapidly megjelenő tumorok a hajas fejbőrön (b). Az autológ őssejt transzplantáció előtt megjelenő papulák (c).

de életet veszélyeztető légúti elzáródást okozva azonnali beavatkozást tehet szükségessé. A ritka extracutan manifesztáció mellett mindkét betegünkönél további kedvezőtlen prognosztikai tényezőként szerepelt a betegség késői stádiuma, a 60 év feletti életkor, az emelkedett LDH szint, valamint a nagysejtes transzformáció.

A cutan T-sejtes lymphomák esetében nemcsak a diagnózis felállítása, hanem az egységes prognosztikai tényezők meghatározása is kihívást jelent a csoport heterogenitása és az egyes altípusok ritka előfordulása miatt (1,2,4,12).

A CTCL egyes altípusait figyelembe véve elmondható, hogy a leggyakrabban előforduló MF általában indolens megbetegedés. Korai (IA-IB) stádiumok esetén az 5-éves teljes túlélés 72 és 100% között mozog, IIA stádium esetén 49-73% (2). Egyes tanulmányok alapján a korai MF (I-IIA) a túlélést egyáltalán nem befolyásolja, a várható élettartam hasonló, mint az azonos korú és nemű populációé (4,14-16). Az előrehaladott (IIB-IV) stádiumú MF és önmagában a Sezary szindróma agresszív, rossz prognózisú betegségeknek számítanak, 1 és 5 év közötti medián, 0-65% közötti 5-éves teljes túléléssel (4,14-16). A felnőttkori T-sejtes lymphoma/leukemia az egyéb perifériás T-sejtes lymphomákkal összehasonlítva rosszabb prognózisú (4 éves teljes túlélés 11-52%), melyet elsősorban a Shimoyama kritériumokon alapuló 4 altípusba való besorolás, illetve számos egyéb faktor befolyásol (17). Utóbbiak közé tartozik például a legalább 40 éves életkor, a magas ECOG performansz státusz, a legalább 4 lézió jelenléte, a csontvelő érintettsége, az emelkedett LDH szint és egyéb laboratóriumi-, valamint molekuláris eltérések (17). A primer cutan CD30+ lymphoproliferatív betegségek közé tartozó primer cutan anaplasias nagysejtes lymphoma esetében az extracutan érintettség és a fatális kimenetel ritka (5 éves betegség specifikus túlélés: 95%), elsősorban kiterjedt alsó végtagi érintettség és multifokális léziók esetén fordulhat elő (3,4). Az ugyanezen csoportba tartozó lymphomatoid papulosis ritkán (5 éves betegség

specifikus túlélés: 99%), leginkább abban az esetben rossz prognózisú, amikor második lymphoma (MF vagy Hodgkin lymphoma) alakul ki (3,4). A subcutan panniculitis-szerű T-sejtes lymphoma ugyancsak ritkán rossz prognózisú (5 éves betegség specifikus túlélés: 87%), azonban haemophagocytosis kialakulása esetén a mortalitása magas (3,4). Az extranodalis NK/T-sejtes lymphoma, nasalis típus és a primer cutan gamma/delta T-sejtes lymphoma az összes CTCL kevesebb, mint 1%-áért felel, az 5 éves betegség specifikus túlélés 16 illetve 11% (3). A primer cutan agresszív, epidermotrop CD8+ cytotoxikus T-sejtes lymphoma nagyon ritka, de a nevéből adódóan is igen agresszív, kifejezetten rossz prognózisú számítás (5-éves betegség specifikus túlélés: 31%) (3,4). A cutan perifériás T-sejtes lymphoma egyéb módon be nem sorolható („not otherwise specified”) T-sejtes lymphomák igen heterogén, gyakran kifejezetten rossz prognózist jelentő (5 éves betegség specifikus túlélés: 15%) csoportját jelöli (3,4).

Irodalmi adatok alapján CTCL-ben prognosztikai markerként szerepelhetnek bizonyos klinikai, szövettani, laboratóriumi és molekuláris biológiai jellemzők, valamint egyéb tényezők, melyek elsősorban a leggyakrabban előforduló és leginkább vizsgált MF és SS esetén ismertek, így a továbbiakban részleteiben ezen betegségek prognosztikai tényezőit ismertetjük.

A MF és SS klinikai jellemzői közül a TNMB stádium, vagyis a bőr (T), a nyirokcsomók (N), az egyéb szervrendszerek (M) és a perifériás vér érintettsége (B) jelzi a prognózist (5,8,12-15,18,19).

A stádiumbeosztást részleteiben áttekintve fontos prognosztikai tényező a bőrtünetek kiterjedése és a plakkok, főleg a bőrtumorok megjelenése (5,13). Több vizsgálat kimutatta, hogy MF korai stádiumában a vastosan infiltrált plakkok megjelenése rossz prognózist utalhat, ezért ilyenkor megfontolandó a skin-directed terápia kombinálása egyéb szisztémás készítményekkel (11,13,16). Jelenleg is megválaszolatlan azonban az a

kérdés, hogy mi alapján lehet megjósolni a korai MF-ben, hogy mely betegek fognak a folt stádiumból a plakk stádiumba progrediálni és lesz a betegségük lefolyása kedvezőtlenebb (12).

Az extracutan manifesztációk közül a nyirokcsomó érintettség a leggyakoribb (75%), melyet a tüdő (66%), a lép (60%), a máj (53%), ritkábban pedig a vese, a központi idegrendszer és a csontok követnek (20-22). Bizonyos esetekben a nyálkahártyák érintettsége is előfordulhat (20,22). Az irodalomban esetközlések ismertek a tonsilla érintettségéről, mely a ritka extracutan manifesztációk közé tartozik. Az MF oropharyngealis manifesztációi az esetek kevesebb, mint 1%-ában fordulnak elő, postmortem vizsgálatok bizonyítják azonban, hogy előfordulása ennél gyakoribb, 7-18% körül mozog és egyértelműen rossz prognózist jelent (20,22).

A perifériás vér tekintetében nemcsak a Sezary sejtek nagyarányú jelenlétének, de egyes közlemények alapján a T-sejt klónok előfordulásának is kedvezőtlen prognosztikai szerepe van (1,12,23,24). *Fraser-Andrews és mtsai.* kimutatták, hogy a perifériás vérben a T-sejt klónok jelenléte független prognosztikai faktor az életkorral, a tumor és a nyirokcsomó stádiummal korrigált MF esetében. Tehát azonos életkorú, T és N stádiumú betegek közül azon betegek túlélése a rosszabb, akiknél jelen vannak T-sejt klónok a perifériás vérben. Arra is rávilágítottak, hogy ezek a klónok a betegek jelentős részében már akár a korai stádiumban is jelen lehetnek (24).

A daganatos betegség jellemzői mellett fontos prognosztikai tényezőként szerepelhetnek az adott beteg demográfiai jellemzői. Több tanulmány alapján MF esetén a 60 év feletti életkor rossz prognózist, korai progressziót jelöl (5,12-14). *Lebowitz és mtsai.* 65 év feletti MF/SS-ben szenvedő betegeket vizsgáltak. Azt találták, hogy a 65 év feletti életkor esetén a teljes túlélés rosszabb, ugyanakkor az előrehaladott életkor nem befolyásolja a betegség specifikus és a progresszió mentes túlélést, melyben feltételezhetően az életkori sajátosságokból adódó társbetegségeknek is szerepe lehet. Kimutatták, hogy azon idős betegeknél, akiknél a betegség korai stádiumú, a bőrfelület kevesebb mint 10%-a érintett és a bőrtünetek foltok, valamint folliculotropismus sincs jelen, a túlélés az előrehaladott életkor ellenére is hasonlóan jónak számít, mint 65 év alatti betegeknél. Mindezek mellett vizsgálatukban a 65 év feletti betegek esetében a nagysejtes transzformációt találták fontos prognosztikai tényezőnek (15).

A szövettani jellemzők közül a nagysejtes transzformáció MF esetén egyértelműen rossz prognosztikai tényezőnek számít, különösen abban az esetben, ha a diagnózis felállításakor vagy ahhoz képest 2 éven belül jelenik meg (4,5,12-15). A folliculotropismus prognosztikai jelentőségét illetően már kevésbé egyértelmű az állásfoglalás. Egyes szerzők a kedvezőtlen prognosztikai tényezők közé sorolják (4,12), míg más tanulmányok ezt megkérdőjelezi (13,14). *Scarlsbrick és mtsai.* azt találták, hogy a folliculotropismus elsősorban

az MF korai stádiumában jelenthet rossz prognózist, késői stádiumban ezen tényező prognosztikai értéke közel sem egyértelmű (14). A *van Santen és mtsai.* által végzett átfogó tanulmányban a betegség teljes túlélésének alakulása alapján 3 csoportba osztották a folliculotrop MF-ben (FMF) szenvedő betegeket: bőrre lokalizált korai (5- és 10-éves teljes túlélés: 92 és 72%), bőrre lokalizált késői (5- és 10-éves teljes túlélés: 55 és 28%) és extracutan manifesztációval járó FMF (5- és 10-éves teljes túlélés: 23 és 2%). Az FMF-en belül létezik tehát indolens és agresszív lefolyású forma is. A betegség progressziója és a túlélés szempontjából független prognosztikai faktorként a beteg életkorát, a nagysejtes transzformációt és a másodlagos bakteriális fertőzések kialakulását azonosították (25). A *Hodak és mtsai.* által végzett vizsgálat klinikopatológiai szempontból két különböző, egy korai (IA, IB) és egy késői (IIB) stádiumú FMF csoportot különböztet meg más-más prognosztikai faktorokkal. Az előrehaladottabb tumor stádium esetén kifejezettebb volt a pruritus, a perifollicularis infiltráció, a vertikális növekedési fázis és gyakrabban voltak jelen eosinophil sejtek. Az egyetlen független patológiai prognosztikai tényezőnek az infiltrátum denzitása bizonyult (26). Bizonyos citotoxikus markerek jelenléte, mint a granzym B, a perforin és a TIA1 pozitivitás, ugyancsak negatívan befolyásolja a betegek túlélését (27). Sokszor nehézséget jelent a CD30 pozitivitás, mint prognosztikai faktor interpretálása figyelembe véve azt a tényt, hogy nem áll rendelkezésre standard definíció ebben a tekintetben (14). A legtöbb tanulmányban a 10 vagy a 20% feletti CD30+ sejtek jelenléte esetén tekintik pozitívnak a mintát (14). Habár *Talpur és mtsai.* a vizsgálatuk során a CD30 pozitivitást nem tartották szignifikáns prognosztikai tényezőnek MF/SS esetén, megjegyezték, hogy egyéb kórképekben, mint például lymphomatoid papulosis esetén, kedvező prognosztikai tényezőnek számít (13). A folliculotropismushoz hasonlóan azonban nincs teljesen egyértelmű állásfoglalás a CD30 pozitivitás kedvező vagy kedvezőtlen prognosztikai szerepéről. Egyes tanulmányok mellette, míg más vizsgálatok ellene szólnak, azonban a terápiás jelentősége a brentuximab-vedotin megjelenése óta vitathatatlan (5,11,14,16).

Számos vizsgálat igazolta a CTCL molekuláris markerek és génexpressziós mintázat szempontjából mutatott heterogenitását (1,12,13,27-29). Visszaulva a TNMB stádium perifériás vér érintettségére vonatkozó besorolásra, több tanulmány alapján negatív prognosztikai markernek számít a bőrben és a perifériás vérben az azonos T-sejt klónok jelenléte (1,12,23,24).

Litvinov és mtsai. a klinikumban is használható molekuláris markereket kerestek és összehasonlították a sokszor klinikailag CTCL-t imitáló jóindulatú gyulladós dermatosisokat (pl. psoriasis, krónikus ekcéma, stb.) CTCL-ben szenvedő betegek mintáival. A vizsgálat során a TOX, FYB, LEF1, CCR4, ITK, EED, POU2AF, IL-26, STAT5, BLK, GTSF1 gének upregulációját és a PSORS1C2 gén downregulációját mutatták ki CTCL-ben a jóindulatú gyulladós dermatosisokkal szemben nemcsak az egyes

beteges esetében, hanem ugyanazon betegesknél a beteges lefolyása során is (12). Ezen vizsgálathoz hasonlóan számos tanulmány foglalkozik a TOX gén jelentőséggel, valamint hangsúlyozza a STAT5, a BLK és bizonyos microRNS-ek (miR-155, miR-21, let-7i) expressziójának szerepét (12,28-30). Előrehaladott stádiumban a TOX, a FYB és a GTSF, míg korai, de a későbbiekben progrediáló betegesben a TOX, a FYB és a CCR4 upregulációja volt leginkább kimutatható. A közlemények megjegyzik, hogy a későbbiekben ezen molekuláris markerek és génexpressziós változások hasznosak lehetnek a CTCL heterogén csoportján belül a beteges prognózisának pontosabb előrejelzésében, jelenleg azonban a klinikai gyakorlatban még nem használjuk őket (12,28-31). Megemlítendő továbbá a KIR3DL2 sejtfelszíni fehérje, melynek prognosztikai jelentősége lehet a jövőben. Az IPH4102 monoklonális ellenanyag terápiai célpontjaként terápia rezisztens esetekben fázis I-es vizsgálatban biztonságosnak és hatékonyan bizonyult, jelenleg a fázis II-es vizsgálatok előkészületei vannak folyamatban (32).

A laboratóriumi paraméterek közül több tanulmány igazolta, hogy az LDH normál érték feletti és/vagy progresszív emelkedése rossz prognózisa utal (5,12-15). *Talpur és mtsai.*, valamint *Diamandidou és mtsai.* közleményeiben felmerült továbbá a β 2-microglobulin, az eosinophilia, a szolubilis interleukin-2 receptor és a fehérvérsejtszám prognosztikai szerepe is (7,13), melyeket azonban más átfogó tanulmányok nem erősítettek meg.

Amint a betegesek jelentős részénél, úgy MF esetében is az alkalmazott terápia jelentősen befolyásolja a beteges túlélését (5,13,14). A korszerű sugárterápiai technikák az egyes manifesztációk szelektív, hatékony kezelését teszik lehetővé (33,34). *Alberti-Violetti és mtsai.* azt találták, hogy előrehaladott stádiumú MF/SS esetén a jobb prognózis és kedvezőbb mellékhatás-profil elérése érdekében a szisztémás terápiai közül a kevésbé agresszív, biológiai válaszmódosító vagy célzott daganatgátló készítmények preferálandóak minél korábban, a kombinált kemoterápiás szerekekkel szemben (5). Többközleményben is olvasható, hogy a beteges stádiumának megfelelően ameddig a tartós remisszió fenntartható, addig kevésbé agresszív terápia választandó, mely kevésbé okoz immunszuppressziót és vezet súlyos infekciókhoz, valamint kedvezőbb a mellékhatásprofilja (5,13).

Számos közlemény világít rá az MF esetében a korai diagnózis fontosságára és a diagnosztikus késlekedés prognózisa kifejtett negatív hatására (13,35-37). *Scariscbrick és mtsai.* kimutatták, hogy különösen korai stádiumú MF esetén a diagnosztikus késlekedés igen gyakori, a középérték 3 év (35).

Külön említést érdemelnek azok a vizsgálatok, amelyek során az MF/SS csoport esetében határoztak meg olyan prognosztikai indexet, amely segít a beteges várható kimenetelének meghatározásában és a terápia kiválasztásában (13,14). A *Klemke és mtsai.* által megalkotott CTCL súlyossági index a beteges súlyosságát a TNMB stádium besorolás alapján egy 0-tól 75-ig terjedő skálán számszerűen fejezi ki (18).

Scariscbrick és mtsai. MF és SS esetében végeztek

retrospektív vizsgálatot, amelynek eredményeként nagy esetszám kapcsán 10 faktort elemezve kimutatták, hogy a IV-es stádium, a 60 évnél idősebb életkor, a nagysejtes transzformáció és az emelkedett LDH szint független prognosztikai tényezők a rosszabb túlélés szempontjából. A vizsgálok ezen 4 faktor kombinációjával megalkottak egy olyan prognosztikai indexet, amelynek segítségével 3 rizikócsoport különíthető el, melyekhez különböző 5 éves túlélési értékek társulnak: alacsony rizikó (68%), közepes rizikó (44%), magas rizikó (22%) (14).

Számos prognosztikai faktor már ismert, azonban további vizsgálatok vannak folyamatban a témával kapcsolatban. A PROCLIPi (Prospective Cutaneous Lymphoma International Prognostic Index) vizsgálat, amelyben Magyarország is részt vesz, egy web alapú adatgyűjtési rendszer, többek között azzal a céllal, hogy korai stádiumú MF esetén is meghatározásra kerüljenek prognosztikai tényezők, melyek segítségével szolgálhatnak a terápia kiválasztásában és ezáltal kedvezően hatnak a beteges túlélésére (35).

Összefoglaló közleményünkkel és két esetünkkel szerettünk volna rávilágítani az MF és SS prognosztikai tényezőinek jelentőségére és felhívni a figyelmet az olykor azonnali beavatkozást igénylő életet veszélyeztető állapothoz vezető ritka tonsilla érintettségre.

IRODALOM

1. *Jawed SI., Myskowski PL., Horwitz S. és mtsai.*: Primary cutaneous T-cell lymphoma (mycosis fungoides and Sézary syndrome) Part I. Diagnosis: Clinical and histopathologic features and new molecular and biologic markers. *J Am Acad Dermatol* (2014) 70(2), 205e.1-16.
2. *Gilson D., Whittaker SJ., Child FJ. és mtsai.*: British Association of Dermatologists and U.K. Cutaneous Lymphoma Group guidelines for the management of primary cutaneous lymphomas 2018. *Br J Dermatol* (2018) 180(3), 496-526.
3. *Willemze R., Cerroni L., Kempf W. és mtsai.*: The 2018 update of the WHO-EORTC classification for primary cutaneous lymphomas. *Blood* (2019) 133(16), 1703-1714.
4. *Kempf W., Zimmermann AK., Mitteldorf C.*: Cutaneous Lymphomas – An update 2019. *Haematol Oncol* (2019) 37(Suppl.1), 43-47.
5. *Alberti-Violetti S., Talpur R., Schlichte M. és mtsai.*: Advanced-Stage Mycosis Fungoides and Sézary Syndrome: Survival and Response to Treatment. *Clin Lymphoma Myeloma Leuk* (2015), 15(6), e105-e112.
6. *Kim, YH., Liu, HL., Mraz-Gernhard, S. és mtsai.*: Long-term Outcome of 525 Patients With Mycosis Fungoides and Sézary Syndrome. *Arch. Dermatol* (2003), 139(7).
7. *Diamandidou, E., Colome, M., Fayad, L. és mtsai.*: Prognostic factor analysis in mycosis fungoides/Sézary syndrome. *J Am Acad Dermatol* (1999) 40(6), 914-924.
8. *Olsen EA.*: Evaluation, Diagnosis and Staging of Cutaneous Lymphoma. *Dermatol Clin.* (2015) 33(4), 643-654.
9. *Toro JR., Stoll HL., Stomper PC. és mtsai.*: Prognostic factors and evaluation of mycosis fungoides and Sézary syndrome. *J Am Acad Dermatol* (1997) 37(1), 58-67.
10. *Agar NS., Wedgeworth E., Crichton S. és mtsai.*: Survival Outcomes and Prognostic Factors in Mycosis Fungoides/Sézary Syndrome: Validation of the Revised International Society for Cutaneous Lymphomas/European Organisation for Research and Treatment of Cancer Staging Proposal. *J Clin Oncol.* (2010), 28(31), 4730-4739.
11. *Benton EC., Crichton S., Talpur R. és mtsai.*: A cutaneous lymphoma international prognostic index (CLIPi) for mycosis fungoides and Sézary syndrome. *Eur J Cancer* (2013), 49(13), 2859-2868.

12. Litvinov IV, Tetzlaff MT, Thibault P és mtsai.: Geneexpression analysis in Cutaneous T-Cell Lymphomas (CTCL) highlights disease heterogeneity and potential diagnostic and prognostic indicators. *Oncoimmunology* (2017) 6(5), e1306618.
13. Talpur R., Singh L., Daulat S. és mtsai.: Long term outcomes of 1263 patients with Mycosis fungoides and Sézary syndrome from 1982 to 2009. *Clin Cancer Res* (2012), 18(18), 5051-5060.
14. Scarisbrick JJ., Prince HM., Vermeer MH. és mtsai.: Cutaneous Lymphoma International Consortium Study of Outcome in Advanced Stages of Mycosis Fungoides and Sézary Syndrome: Effect of Specific Prognostic Markers on Survival and Development of a Prognostic Model. *J Clin Oncology* (2015) 33(32), 3766–3773.
15. Lebowitz E., Geller S., Pulitzer M. és mtsai.: Survival, disease progression and prognostic factors in elderly patients with mycosis fungoides and Sézary syndrome: a retrospective analysis of 174 patients. *J Eur Acad Dermatol Venereol* (2019) 33(1), 108-114.
16. Scarisbrick JJ., Kim YH., Whittaker SJ. és mtsai.: Prognostic factors, prognostic indices and staging in mycosis fungoides and Sézary syndrome: where are we now? *Br J Dermatol* (2014) 170(6), 1226–1236.
17. Hermine O., Ramos JC., Tobinai K.: A Review of New Findings in Adult T-cell Leukemia – Lymphoma: A Focus on Current and Emerging Treatment Strategies. *Adv Ther* (2018) 35(2), 135-152.
18. Klemke, C.-D., Mansmann, U., Poenitz, N. és mtsai.: Prognostic factors and prediction of prognosis by the CTCL Severity Index in mycosis fungoides and Sezary syndrome. *Br J Dermatol* (2005) 153(1), 118–124.
19. Jawed SI., Myskowski PL., Horwitz S. és mtsai.: Primary cutaneous T-cell lymphoma (mycosis fungoides and Sézary syndrome) Part II. Prognosis, management and future directions. *J Am Acad Dermatol* (2014) 70(2), 223.e1-17.
20. Phillips TJ., Leigh IM., Keir M.: Mycosis fungoides of the tonsil: a T-cell lymphoma involving the skin and tonsil. *J R Soc Med* (1985) 78(11), 25-27.
21. Wright JM., Balciunas BA., Muus JH.: Mycosis fungoides with oral manifestation: Report of a case and review of the literature. *Oral Surg Oral Med Oral Pathol.* (1981), 51(1), 24-31.
22. Thuy Le B., Setlur J., Sikora AG. és mtsai.: Mycosis Fungoides: A Case of Tonsil Involvement. *Arch Otolaryngol Head Neck Surg* (2006) 132(7), 794-796.
23. Scarisbrick, JJ. és mtsai.: Prognostic significance of tumor burden in the blood of patients with erythrodermic primary cutaneous T-cell lymphoma. *Blood* (2001), 97(3), 624–630.
24. Fraser-Andrews EA., Woolford, AJ., Russell-Jones R. és mtsai.: Detection of a Peripheral Blood T Cell Clone is an Independent Prognostic Marker in Mycosis Fungoides. *JID* (2000) 114(1), 117–121.
25. van Santen S., Roach RE., van Doorn R. és mtsai.: Clinical Staging and Prognostic Factors in Folliculotropic Mycosis Fungoides. *JAMA Dermatol* (2016) 152(9), 992-1000.
26. Hodak E., Amitay-Laish I., Atzmony L. és mtsai.: New insights into folliculotropic mycosis fungoides (FMF): A single-center experience. *J Am Acad Dermatol* (2016) 75(2), 347-355.
27. Swerdlow SH., Jaffe ES., Brousset P. és mtsai.: Cytotoxic T-cell and NK-cell Lymphomas. *Am J Surg Pathol* (2014) 38(10), e60-71.
28. Huang Y., Litvinov IV., Wang Y. és mtsai.: Thymocyte selection-associated high mobility group box gene (TOX) is aberrantly over-expressed in Mycosis Fungoides and correlates with poor prognosis. *Oncotarget* (2014), 5, 4418-25.
29. Dulmage BO., Geskin LJ.: Lessons learned from gene expression profiling of cutaneous T-cell lymphoma. *Br J Dermatol* (2013) 169, 1188-97.
30. Ralfkiaer U., Hagedorn PH., Bangsgaard N. és mtsai.: Diagnostic microRNA profiling in cutaneous T-cell lymphoma (CTCL). *Blood* (2011) 118, 5891-900.
31. van Kester MS., Borg MK., Zoutman WH. és mtsai.: A meta-analysis of gene expression data identifies a molecular signature characteristic for tumor-stage Mycosis Fungoides. *J Inves Dermatol* (2012) 132, 2050-2059.
32. Bagot M., Porcu P., Marie-Cardine A. és mtsai.: IPH4102, a first-in-class anti-KIR3DL2 monoclonal antibody, in patients with relapsed or refractory cutaneous T-cell lymphoma: an international, first-in-human, open-label, phase I trial. *Lancet Oncol* (2019) 20(8), 1160-1170.
33. Lovgren ML., Scarisbrick JJ.: Update on skin directed therapies in mycosis fungoides. *Chin Clin Oncol* (2019) 8(1):7.
34. Tandberg DJ., Craciunescu O., Kelsey CR.: Radiation Therapy for Cutaneous T-Cell Lymphomas. *Dermatol Clin* (2015) 33, 703-713.
35. Scarisbrick JJ., Quaglino P., Prince HM. és mtsai.: The PROCLIFI international registry of early stage Mycosis Fungoides identifies substantial diagnostic delay in most patients. *Br J Dermatol* (2019) 181(2), 350-357.
36. Foo SH., Shah F., Chaganti S. és mtsai.: Unmasking mycosis fungoides/ Sézary syndrome from preceding or co-existing benign inflammatory dermatoses requiring systemic therapies: patients frequently present with advanced disease and have an aggressive clinical course. *Br J Dermatol* (2016) 174, 901–904.
37. Pimpinelli N., Olsen EA., Santucci M. és mtsai.: Defining early mycosis fungoides. *J Am Acad Dermatol* (2005) 53, 1053–63.

Érkezett: 2020.08.10.

Közlésre elfogadva: 2020. 08. 31.