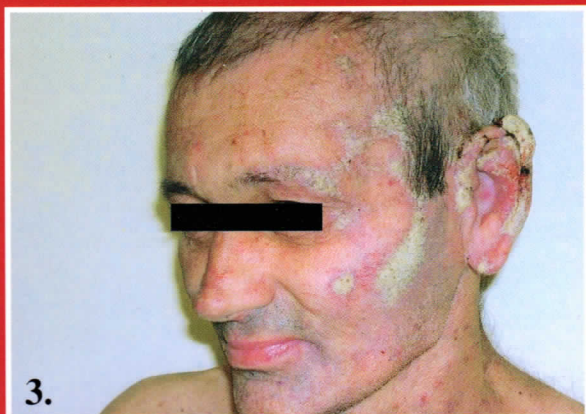
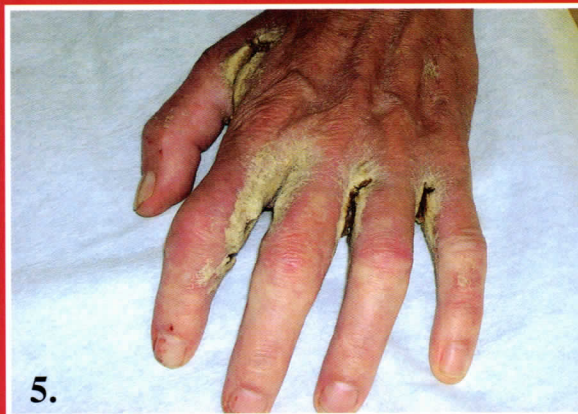
Pecze Tímea dr., Sziray Ágnes dr., Lengyel Enikő dr., Takács István dr.,
 Tamáska Péter dr., Matolcsy András dr., Kiszely Péter dr., Károlyi Zsuzsanna dr.

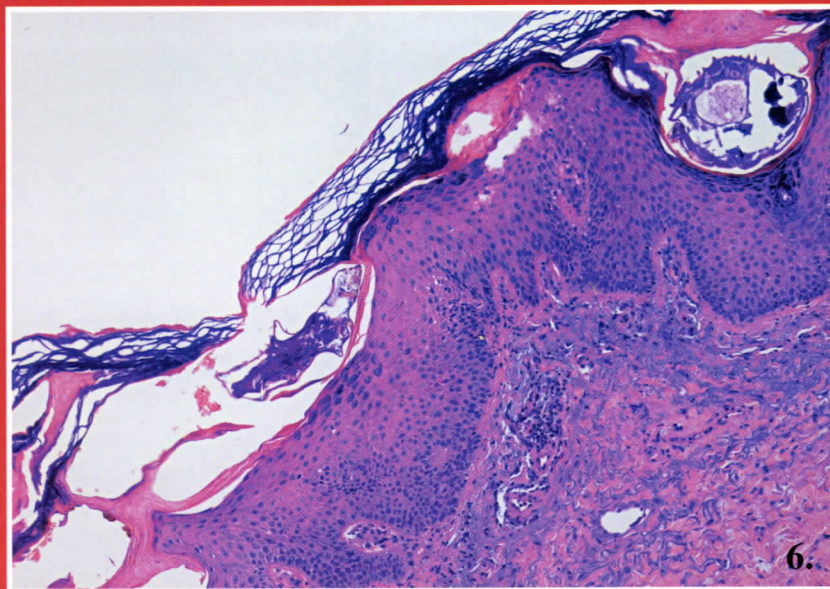
A scabies norvegica ivermectin kezelése – tapasztalatok egy nosocomialis járvánnyal kapcsolatban



3. ábra:
 Hyperkeratoticus plakkok az arcon és
 a fülkagylón



5. ábra:
 Hyperkeratosis és rhagasok
 interdigitalisan a kézen



6. ábra:
 Subcornealisan lévő
 atka átmetszet,
 kiürült atkajáratok