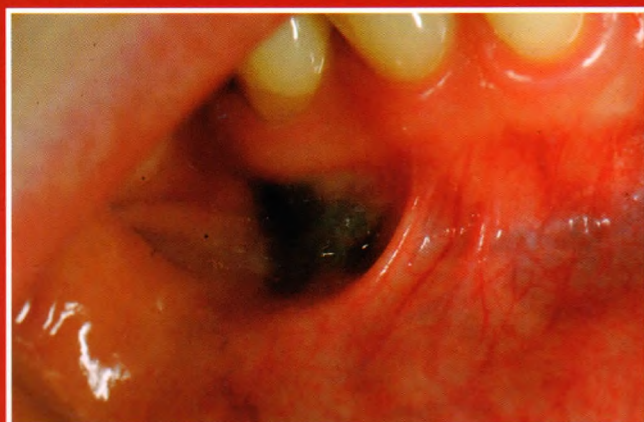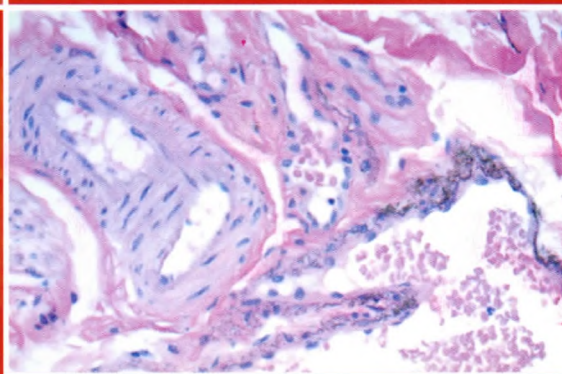


Ócsai Henriette dr., Varga Erika dr., Oláh Judit dr., Kemény Lajos dr.

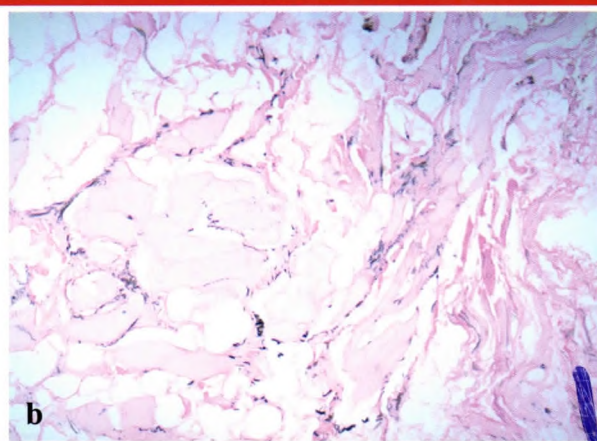
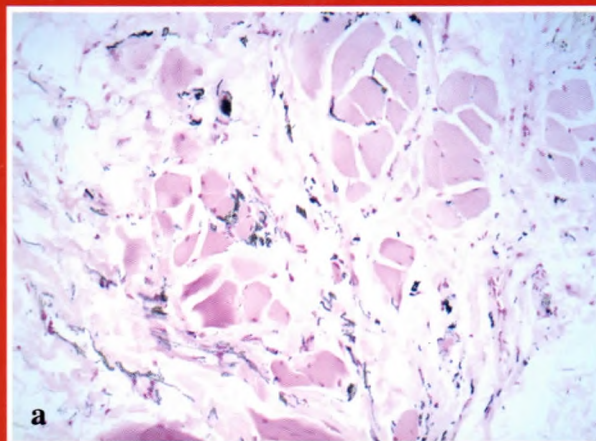
Amalgám tatu



1. ábra
Szürkésbarna macula
a gingiván



4. ábra
Barnásfekete pigmentszemcsék
lerakódása a harántcsíkolt izomszövetben,
kollagénrostok között és az érfalban
(HE eredeti nagyítás 20x)



a

b

5. ábra
Speciális festékekkel a pigmentszemcsék barnásfeketének bizonyultak
a: Fontana festés b: Berlini kék festés (eredeti nagyítás 10x)