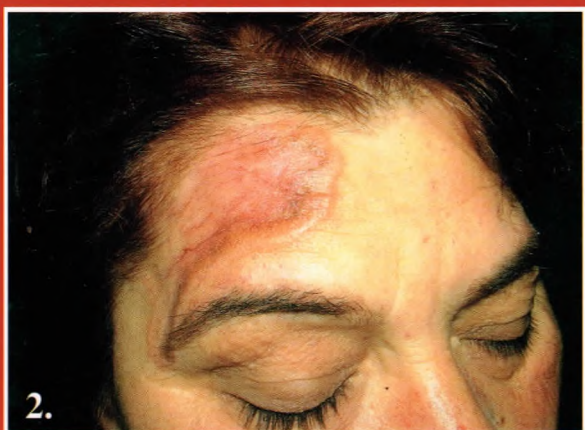
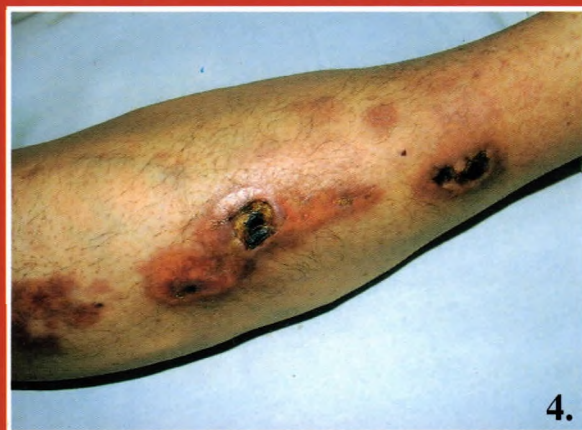
Ottó Iringó Ágnes dr., Hársing Judit dr., Feldmann Julianna dr.

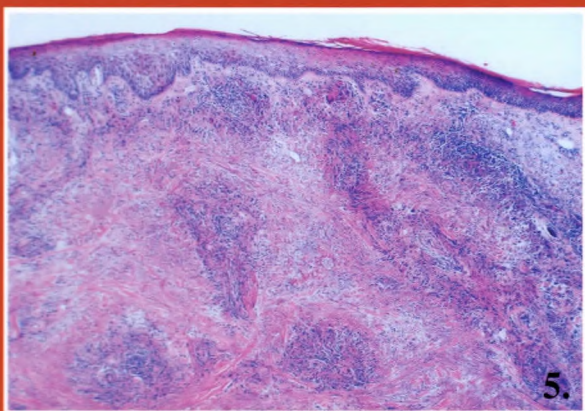
Perforáló granuloma annulare multimetabolikus syndromás betegen



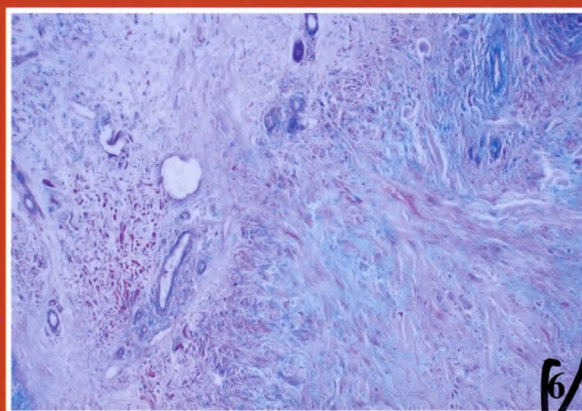
2. ábra: Barnásvörös plakk a homlok jobb oldalán



4. ábra: Fájdalmas, exulcerálódott plakkok



5. ábra: Necrobiotikus területek paliszád granuloma képződéssel HEx50



6. ábra: Mucin felszaporodás a dermisben Alcian-PASx50