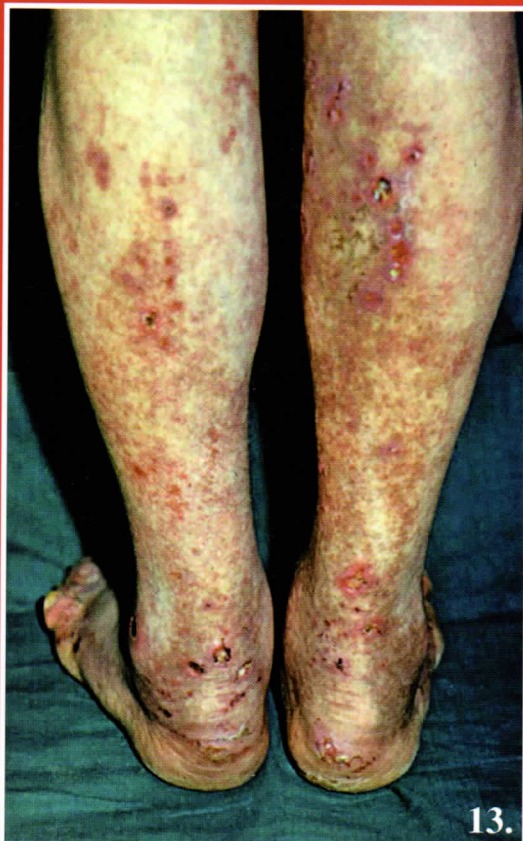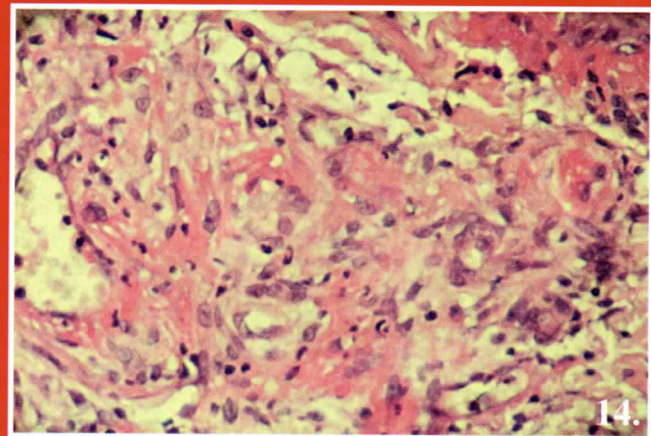


## Husz Sándor dr. Vasculitis



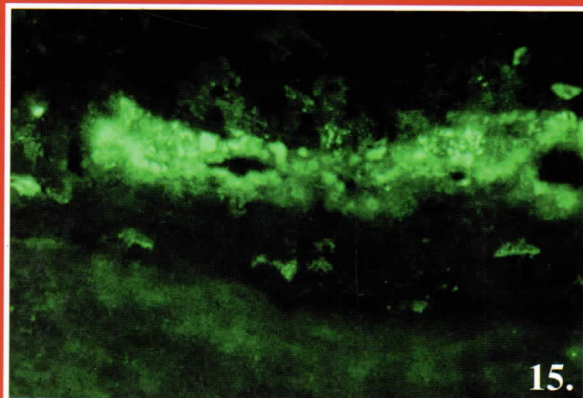
13.



14.

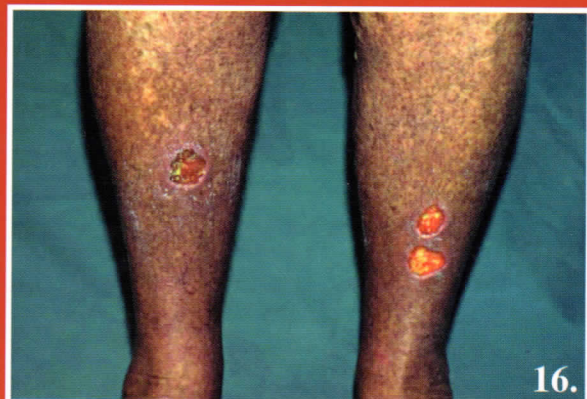14. ábra:  
Leukocytoclastikus vasculitis  
cryoglobulinaemiás  
betegben

13. ábra:  
Cryoglobulinaemiás  
vasculitis



15.

15. ábra: IF kép a cryoglobulin típusának megfelelő immunoglobulin depozíció az erek falában cryoglobulinaemiás betegben



16.

16. ábra: HCV fertőzött beteg és cryoglobulinaemia