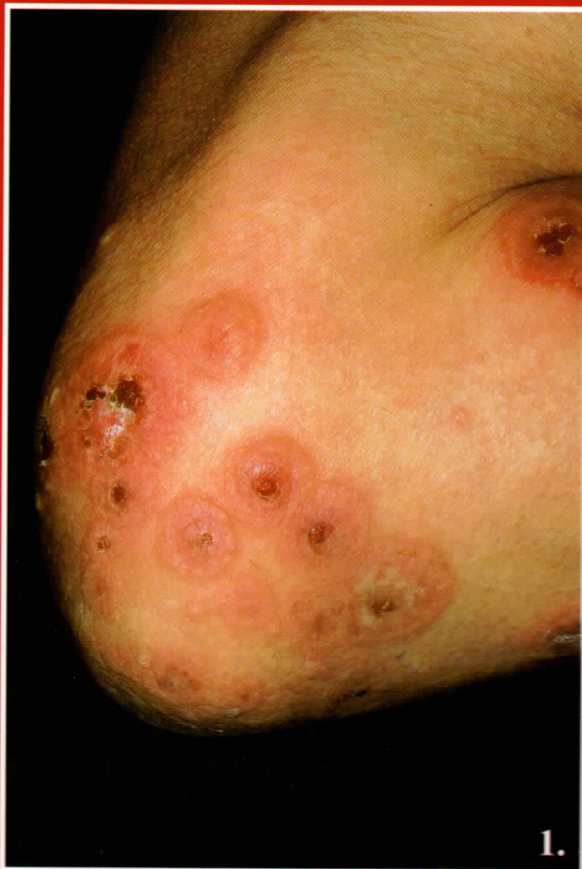


Preisz Klaudia dr., Holló Péter dr., Szakonyi József dr.,  
Kárpáti Sarolta dr., Horváth Attila dr.

## Malignomához társult linearis IgA dermatosis



1. ábra:  
A könyöktájékon circiner erythemás  
plakkok, centrálisan bullák, erosiók



3. ábra:  
Direkt immunfluoreszcens hisztológia:  
vaskos linearis IgA csapadék  
a basalmembrán mentén