

A SCAPHOCEPHALIA KORAI SEBÉSZI KEZELÉSE

Novák László¹, Fekete Gábor¹, Nagy Andrea², Gyorsok Zsuzsa³, Markia Balázs³, Bognár László¹

¹Debreceni Egyetem, Orvos- és Egészségtudományi Centrum, Idegsebészeti Klinika

²Debreceni Egyetem, Orvos- és Egészségtudományi Centrum, Gyermekklinika

³Országos Idegtudományi Intézet

lnovak@dotc.hu

Absztrakt

Célkitűzés: A scaphocephalia korai kezelése során szerzett tapasztalatainkat ismertetjük műtéti technikánk bemutatásával.

Betegek és módszerek: 180 scaphocephaliás gyermek adatait dolgoztuk fel. Hat hónapos kor alatt teljes rekonstrukciót végeztünk egy ülésben. Ez biparietalis craniotomiát, occipitalis decompressiót és az antero-posterior átmérő megrövidítését foglalta magában. Az egyévesnél idősebb gyermekeknél biparietalis decompressiót és az individualis anatómiai helyzettől függően occipitalis és/vagy frontalis bemetszéseket végeztünk.

Eredmények: A hat hónapos kor alatt végzett műtétek után megfelelő kozmetikai eredményt és normális kognitív fejlődést tapasztaltunk. Lényeges sebészi morbiditást nem észleltünk. Reossificatio mindössze két esetben jelentkezett az egyéves kor alatti csoportban. Következtetések: A scaphocephalia egyéves kor alatti egy ülésben végzett rekonstrukciója hatékony és biztonságos megoldás. Tapasztalataink szerint a műtét ideális időpontja négy és hat hónap közti életkorra tehető, ha a gyermek elérte a hat kilogrammos testsúlyt.

Kulcsszavak: scaphocephalia, korai rekonstrukció, sebészi technika

Early surgical treatment of scaphocephalia

Abstract

Objective: The authors report on a technique with assessment of its safety and success rate in cranial reconstruction of scaphocephalic infants less than one year of age.

Patients and methods: Results compiled from a series of 180 scaphocephalic patients. In patients younger than six months complete reconstruction could be achieved with the technique that comprised biparietal detachment, occipital decompression and shortening of the antero-posterior diameter in one stage. In older children individual operations have been performed according to anatomy.

Results: Both the cosmetic results and the eventual neural development of patients operated on within first six months of life turned out to be excellent. No serious surgical morbidity was observed. Reossification was observed only in two cases under one year.

Conclusion: The presented surgical technique is safe and efficient to treat scaphocephaly and ideally recommended during the first six months of life. According to our experience the ideal age is between 4–6 months if the baby reaches six kilograms.

Keywords: scaphocephaly, early reconstruction, surgical technique

Bevezetés

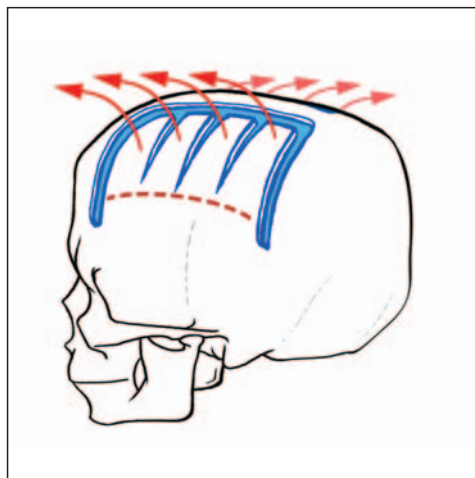
A nyílvarrat veleszületett elcsontosodása következtében létrejövő scaphocephalia a leggyakoribb nem syndromás craniosynostosis. Kezelésének célja kettős¹. A legfontosabb a neurokognitív fejlődésbeli elmaradás megelőzése^{2,3,4}. A kozmetikai megfontolások az 1970-es évektől váltak egyre kifejezettebbek^{5,6}. Számos műtéti technika került kidolgozásra mind az ideg-, mind a craniofacialis sebészek részéről. Ezek egyszerű synostectomiáktól és minimálisan invazív endoszkoپos technikáktól kezdve, a széles vertex craniotomiákon keresztül egészen a komplex rekonstrukcióig terjednek, melynek során akár különböző távolságot tartó, feszítő implantátumok beültetésére is sor kerülhet^{7,8,9,10}. Mindezek a módszerek különböző mértékben működnek, de egyik sem elégít ki minden követelményt tökéletesen. Ráadásul a mai napig vitatott, hogy mely életkorban szükséges a műtét elvégezni a maximális eredmény biztosítása érdekében. A fiatalabb életkorban végzett beavatkozások kozmetikai eredményei az agy gyors növekedése miatt jobbak, azonban a műtét alatti vérvesztés sokkal veszélyesebb, és a korai újraelcsontosodás is gyakoribb. Idősebb korban az operáció biztonságosabb, bár sokkal bonyolultabb műtéti megoldások szükségesek a hasonló kozmetikai eredmény elérésére. Emellett az agy „védelme” is kérdésessé válik. Dolgozatunkban az elmúlt 12 évben általunk alkalmazott sebészi technika eredményeit ismertetjük, különös figyelmet szentelve az egy éves kor alatt elvégzett műtétekre.

Betegek és módszerek

Egymást követő 180, nem syndromás, egyes varrat synostosisos, scaphocephaliás beteget operáltunk, ill. adatait dolgoztuk fel. Az átlag-életkor 2 és 98 hónap között mozgott (átlag \pm \pm SD=11,7 \pm 17,6 hónap). A testsúly 3400–

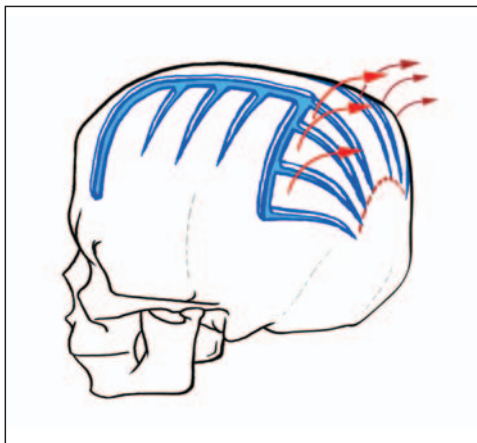
23 000 gramm között volt (átlag \pm SD= 8233 \pm \pm 3565 gramm). 15 beteg volt három hónaposnál fiatalabb, 72 életkora volt 3 és 6 hónap, ill. 52 betegé 6–18 hónap közötti. 41 beteg 18 hónaposnál idősebb volt (19 volt hároméves korig, 12 ötéves korig, 3 hétéves korig és 7 volt hétéves kor felett) a műtét idején.

A műtétet intratrachealis narkózisban hason fekvő helyzetben végeztük. A bőrt hígított anaestheticumot tartalmazó oldattal infiltráltuk (10 ml, 0,2%-os Lidocain). A bicoronális bőrmetszés után a galeát a nyakszirt felé leválasztottuk. Két kis fűrési lyukat helyeztünk fel a lambda-varrat és az elcsontosodott nyílvarrat találkozásánál mindkét oldalon. A dura leválasztása után biparietalis craniotomiát készítettünk gyorsfúróval (70 000 rpm). A craniotomia határait a lambda- és a coronavarrat, valamint az elcsontosodott nyílvarrattól 5 mm-re lateralisán képeztük. Ezt követően a csontból 5 mm széles csíkot vágunk le, majd a csontlebensyt zöldgallyszerűen lateralisán kitörtük (1. ábra).

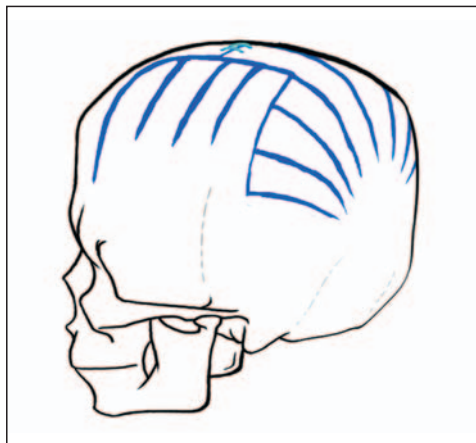


1. ábra. Biparietalis decompressio

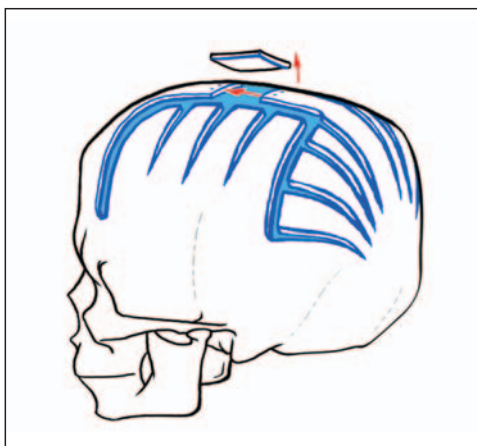
Miután a durát a nyakszirtcsont felől is leválasztottuk, a csontot hordóbordázat-szerűen beridaltuk és zöldgallyszerűen kitörtük (2. ábra).



2. ábra. Occipitalis decompressio



4. ábra. A végleges műtéti helyzet



3. ábra. Az elcsontosodott nyílvarrat megrövidítése

A súlyos esetekben hasonlóan jártunk el a homlokcsont irányában is. Ezt követően 1 cm széles csíkot vágunk ki a sinus felett az elcsontosodott nyílvarratból általában a legnagyobb behúzódásnak megfelelően (3. ábra).

Két kis fűrt lyuk felhelyezése után a törtegeket 1,0-s, nem felszívódó fonállal egyesítettük (4. ábra).

Drain hátrahagyása mellett a bőrt két rétegben felszívódó intracutan 3,0-s fonalakkal zártuk. A draint 48 óra elteltével távolítottuk el. Ezalatt

a gyermek enyhe szedációban részesült. Négy napig harmadik generációs cephalosporinokat alkalmaztunk. A szoptatást nem függesztettük fel. A betegeket a posztoperatív 5-6. napon bocsátottuk haza. Az idősebb, 18 hónaposnál nagyobb gyermekeknél csak biparietális craniotomiát végeztünk hason fekvő helyzetben. Ott, ahol csak frontalis felszabádítás történt a reoperáció során, a beteget hanyatt fekvő helyzetben operáltuk. A posztoperatív kontrollokat 3, 6, 12, 18 hónap múlva végeztük. Ezt követően éves ellenőrzéseket végeztünk. A műtét előtt kétirányú koponyaröntgen mellett 3D-s CT-felvételek is készültek, míg a kontrollok során a kétirányú koponyafelvétel elkészítése elégségesnek bizonyult. Amennyiben szövődmény nem lépett fel, és a kozmetikai eredményt is megfelelőnek találtuk, úgy az első kontrollfelvételt hat hónap múlva készítettük, majd évente ismételtük. A megfelelő kozmetikai eredményt a szülővel egyetértésben fogadtuk el.

Eredmények

A perioperatív idő, mely a beteg műtőbe való érkezésétől a bőrmetszésig tartott, átlagosan 54 percet igényelt ($SD \pm 20$ perc). A tisztá

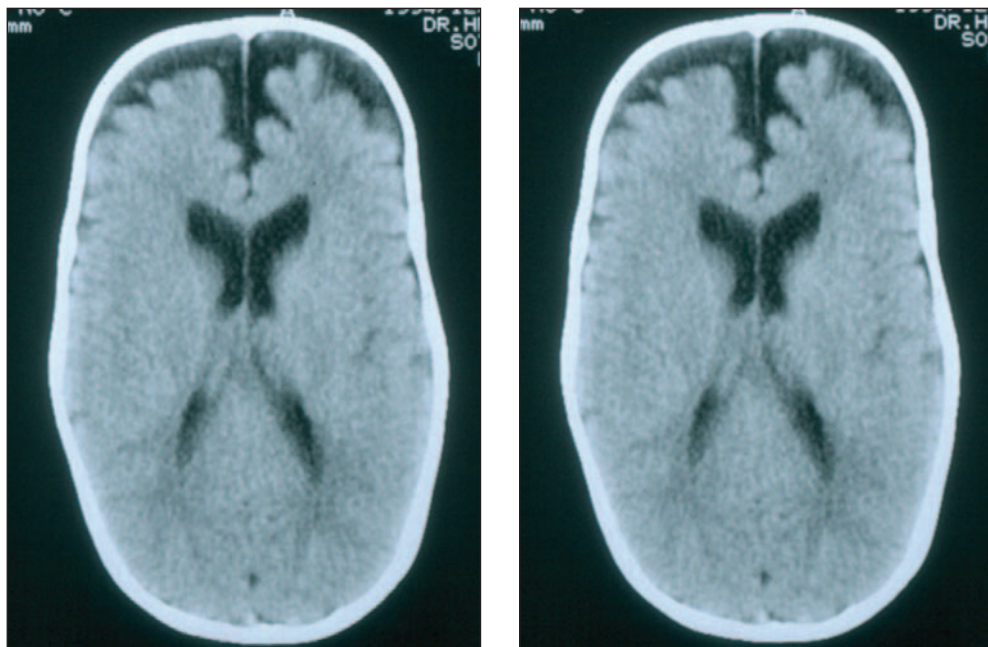
sebészi idő átlagosan 60 perc volt ($SD \pm 21$ perc). A transzfúzió 18 hónapos kor alatt elengedhetetlennek bizonyult (átlag $\pm SD = 13 \pm 6$ ml/kg). Két betegnél jelentkezett hypovolaemiás shock a műtét alatt. Sem mortalitás, sem súlyos késői szövődmény nem lépett fel. Kisfokú durasérülést hét esetben észleltünk, ezeket elvarttuk. Minden alkalommal jelentkezett craniofacialis lágyrészoedema, mely 72 órán belül minden esetben felszívódott. Két betegnél enyhe sebgyógyulási zavar lépett fel, és három alkalommal észleltünk epilepsziás görcsrohamot a közvetlen posztoperatív szakban. Két betegünket, akiket 9-9 hónapos korukban operáltunk, 36, ill. 37 hónapos korukban reoperáltuk a koponyaröntgenen észlelt ezüstveretesség és fejfájás miatt. Egy beteget a késői diagnosis miatt 36 hónapos korában operáltunk. Később kiderült többvarrat-elzáródás miatt 98 hónapos korában reoperáltuk, ez alkalommal frontalis felszabadítás történt.

Megbeszélés

A nyílvarrat korai elcsontosodása parietalis ellaposodáshoz és frontalis előboltsuláshoz vezet a koponyán. Ez az antero-posterior átmérő megnyúlását okozza, míg a teljes intracranialis volumen összességében kisebb a normálisnál. Amennyiben a szituációt nem korrigáljuk, a különböző kozmetikai eltérések mellett a koponyaúri nyomásfokozódás jelei és tünetei jelentkezhetnek¹⁰. Mivel ez egy dinamikus változó állapot, különböző műtéti megoldásokat fejlesztettek ki a scaphocephalia különböző életkorban végzett korrekciójára. Logikusnak látszik minél fiatalabb életkorban elvégezni a teljes rekonstrukciót, szem előtt tartva a párhuzamos, arányaiban kifejezettebb agy- és koponyacsont-növekedést¹¹. Ha a gyermek túl kicsi, úgy a műtét alatti elkerülhetetlen vérvesztés az összességében kis mennyiség ellenére katasztrofális keringési problémák-

hoz vezethet. Mindezt különböző, minimálisan invazív technikákat fejlesztettek ki^{8,12}. Az endoszkópos synostectomia látványos technikának látszik, de a műtétet követően legalább hat hónapig ortézisként sisakot kell viselnie a gyermeknek^{8,12}. Két hónapos kor alatt a korai újraelcsontosodás gyakori. A fejlődő immunrendszer ebben az életkorban a legsebezhetőbb, és a védőoltások is egybeesnek ezzel a periódussal. Egyéves kor felett a műtét biztonságosabb, de a csontos struktúrák jelentősen veszítenek plaszticitásukból, és a nyomásfokozódás miatt fokozatosan kialakuló ezüstveretesség következtében a durasérülés kockázata is nagy. Mindezeket figyelembe véve a műtéti kockázat csökkentésére és a műtéti eredményesség növelésére a 3-6 hónapos kor tűnik a legideálisabbnak. Hat kilogramm feletti testsúly szintén optimális. A morbiditás és a reoperáció aránya sorozatunkban alacsony volt. Az egy év alatti gyermekek jól tolerálták a beavatkozást. Az ilyen életkorú betegek nem igényelnek különleges fejjvédelmet a mozgás viszonylagos limitáltsága miatt.

A kozmetikai eredményt a szülői megelégedettség alapján értékeltük. A biparietális ellapultságot a kétoldali pi-craniotomiával korrigáltuk. Az antero-posterior átmérőt a nyakszirtcsonti hordóbordázat- vagy kagylóhéjszerű bemetszésekkel és a középvonali kimetszéssel csökkentettük. A sinus sagittalis superiorra különös figyelmet fordítottunk a leválasztás során. A megrövidítés nem strangulálja a vénás eláramlást, de biztonsággal ezt csak az első életév, ill. annak első fele során lehet megtenni. Mivel 5 mm széles csíkot kivágtunk a falcsontból, az újraelcsontosodás megelőzhető. A magas fordulatszámú fűrő maximális teljesítményen történő használata a csontszélek koagulációját okozza, és így a vérvesztésget csökkenti. A bőr decubitalódásának veszélyét elkerülendő semmilyen fémimplatátumot nem használtunk. Ez nemcsak a műtét költségeit csökkenti, hanem a kontrollok idejét is kinyújtja,



a)

b)

5. ábra. Preoperatív (a) és hathetes posztoperatív (b) axialis natív CT. Figyelemre méltó a hátsó és oldalsó liquorterek megnyílása és a preoperatív észlelt frontális expansio csökkenése.

a reoperációk is elkerülhetők. A bőrmetszés hegét a haj gyorsan elfedi. A frontális leválasztást a korai műtéttel el lehet kerülni. Mivel scaphocephalia esetén a korai varratelcsontosodás mindössze a nyílvarratra korlátozódik, a decompressiót követően mind az agy, mind a csontos koponya növekedése fiziológiásabbá válhat az eddig korlátozott irányba történő növekedés megindulásával. A frontális előbultosulás fokozatosan és jelentősen csökkent. Az eredeti kozmetikai problémák így rendeződnek. A pre- és posztoperatív CT-k összehasonlítása a korábban beszűkült parietális külső liquorterek megnyílását igazolja (5. ábra).

Összefoglalás

Műtéti technikánk biztonságos és hatékony a scaphocephalia kezelésére. 3–12 hónapos korig javasolt az alkalmazása. Ha a gyermek eléri a három hónapos kort vagy a hat kilogrammos testsúlyt, a műtét javasolható. Az ideális életkor a 3–6 hónapos kor közötti korosztály, mivel a csont még plasztikus, és az agy növekedési kapacitása, mely a koponya remodellációjához vezet, a legnagyobb. A műtét egy lépésben rekonstruálja az „ideális” fejformát, és nincs szükség ortézis viselésére. Egyéves kor felett csak biparietalis craniotomiát vagy frontális decompressiót javaslunk. Ebben az életkorban a kezelés indikációja a megnövekedett koponyaűri nyomás csökkentésére irányul.

IRODALOM

1. *Sun PP, Persing JA.* Craniosynostosis. In: Albright AL, Pollack IF, Adelson PD, editors. Principles and practice of pediatric neurosurgery. New York: Thieme; 1999. p. 219–42.
2. *Bellew M, Liddington M, Chumas P, Russell J.* Preoperative and postoperative developmental attainment in patients with sagittal synostosis: 5-year follow-up. *J Neurosurg Pediatr* 2011;7: 121–6.
3. *Kapp-Simon KA, Speltz ML, Cunningham ML, Patel PK, Tomita T.* Neurodevelopment of children with single suture craniosynostosis: a review. *Childs Nerv Syst* 2007;23:269–81.
4. *Virtanen R, Korhonen T, Fagerholm J, Viljanto J.* Neurocognitive sequelae of scaphocephaly. *Pediatrics* 1999;103:791–5.
5. *Rougerie J, Derome P, Anquez L.* Craniostenosis and cranio-facial dysmorphism. Principles of a new method of treatment and its results. *Neurochirurgie* 1972;18:429–40.
6. *Tessier P.* Total facial osteotomy. Crouzon's syndrome, Apert's syndrome: oxycephaly, scaphocephaly, turriccephaly. *Ann Chir Plast* 1967;12: 273–86.
7. *Jane JA Jr, Lin KY, Jane JA Sr.* Sagittal synostosis. *Neurosurg Focus* 2000;15:e3.
8. *Jimenez DF, Barone CM, McGee ME, Cartwright CC, Baker CL.* Endoscopy-assisted wide-vertex craniectomy, barrel stave osteotomies, and postoperative helmet molding therapy in the management of sagittal suture craniosynostosis. *J Neurosurg* 2004;100:407–17.
9. *Kim SW, Shim KW, Plesnila N, Kim YO, Choi JU, Kim DS.* Distraction vs remodeling surgery for craniosynostosis. *Childs Nerv Syst* 2007;23:201–6.
10. *Renier D, Lajeunie E, Arnaud E, Marchac D.* Management of craniosynostoses. *Childs Nerv Syst* 2000;16:645–58.
11. *Sgouros S, Goldin JH, Hockley AD, Wake MJ, Natarajan K.* Intracranial volume change in childhood. *J Neurosurg* 1999;91:610–6.
12. *Jimenez DF, Barone CM, Cartwright CC, Baker L.* Early management of craniosynostosis using endoscopic-assisted strip craniectomies and cranial orthotic molding therapy. *Pediatrics* 2002;110:97–104.

A szerzők köszönetüket fejezik ki Merczel Péternek a rajzok elkészítéséért.

A kézirat a DE OEC 17/96-Mec Grant támogatásával készült.

Dr. Novák László

Debreceni Egyetem, Orvos- és Egészségtudományi Centrum, Idegsebészeti Klinika

H-4032 Debrecen, Móricz Zs. krt. 22.

Tel.: (+36) 52 411-600/55299