

A HÁTSÓ FELTÁRÁSBÓL VÉGZETT SCOLIOSISMŰTÉTEK A KEZDETEKTŐL NAPJAINKIG

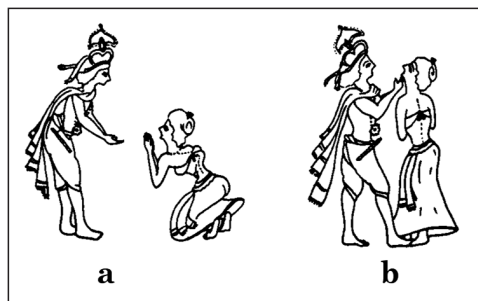
Csernátony Zoltán

Debreceni Egyetem, Orvos- és Egészségtudományi Centrum, Ortopédiai Klinika

csz@med.unideb.hu

Bevezetés

Mint ez a betegségek nagy részére igaz, a scoliosis kezelésének története is egészen az ókorra nyúlik vissza. A Kr. e. 3500-ból, majd 1800-ból fennmaradt *Srimad Bhagwat Mahapuranam* vallásos indiai könyv hindu mitológiai már beszámolnak **Krishna**⁵⁶ gyógyításáról, amint egyik híve elferdült gerincét egyenesítette ki. Az ábra optimista magyarázatai szerint már itt tetten érhető az axiális húzás gondolata (1. ábra).



1. ábra.

a) Kubja könyörög Krishnának,

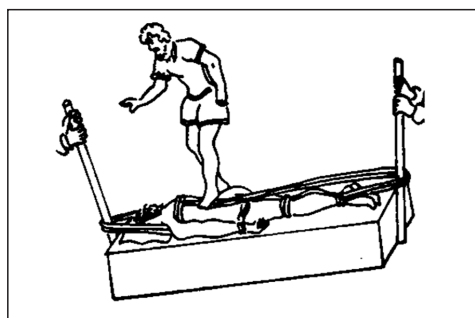
hogy egyenesítse ki a gerincét

b) Krishna rálép a lábára

és állánál fogva felfelé emeli Kubja testét

A betegség első leírása **Hippokratész** (Kr. e. 460–377), elnevezése **Galenus** (Kr. u. 129–99)⁵⁶ nevéhez fűződik és a *σχολιισ* (=kanyargós) görög szóra vezethető vissza. Nyilvánvaló, hogy ekkor még csak a legkirívóbb esetek felismeréséről és konzervatív kezelési kísérleteiről lehetett szó. Nagyon sok idő telt el, amíg az enyhébb deformitások is egyáltalán felismerésre kerültek.

A korabeli gyógymódokból az is kiderül, hogy kezdetben a jelentős bordapúpok eltüntetésének óhaja vezette mind a beteget, mind a kezelőorvost. **Galenus** módszere jól tükrözi ezt a mechanisztikus szemléletet⁵⁶ (2. ábra).



2. ábra. Galenus scoliosiskezelési módszere

Galenus tanításai csak számottevő késéssel, a XII. században kezdtek Európában terjedni. A középkori orvoslás ha nem is hozott gyakorlati előrelépést a scoliosis kezelésében, valami fejlődés azonban csak megindult: a púp mögött kezdtek látni magát a betegséget, felismerni a scoliosis fontosabb biomechanikai vonatkozásait. **Glisson**³⁶ 1650-ben megjelent monográfiájában elsőként adja máig is helytálló elemzését a scoliosisnak és a társuló mellkasi deformitásoknak. A scoliosis mint orvosi probléma megjelenése nagyjából erre az időszakra tehető.

A púp eltüntetésére való törekvés – mint kizárólagos beavatkozás – egészen a XIX. század második feléig jellemezte a „kezeléseket”, és a kor műszaki fejlettségét tükröző legrafináltabb szerkezetek születtek ebből a célból.

A legkülönbözőbb nyújtó- és préréskészülékek után a kötözési technikák, majd a gipsztechnika megjelenése, fektető és fűzők készítése már esetenként hatékonyabb kezelést tett lehetővé, de igazán elfogadható eredményekről még nem beszélhetünk. A későbbiekben kialakuló sebészi megoldásokhoz viszont nagyon hatékony kiegészítő módszereknek bizonyultak.

Az újkori sebészet fejlődésének minden fázisában újra és újra előkerült a scoliosis problémája. A konzervatív kezelés mellett tehát végérvényesen megjelent a műtéti kezelés gondolata is. Az orvostudomány egészének fejlődése, így az aszeptikus sebészi technika, az intratracheális narkózis, az antibiotikumok terjedése és a csont-üzleti betegségek szemléletében alapvető változást hozó röntgen-technika, majd a kontrollált hipotenzio, az autológ transfúzió egyre jobban kitágította az ortopéd sebészet lehetőségeit.

Ezzel párhuzamosan háborúk zajlottak, pusztított a tbc, poliomyelitis járványok voltak, egyre többen sérültek békeidőben is a fejlődő motorizáció miatt, és nem utolsósorban megváltozott az embereknek a betegséghez, illetve az egészséghez való viszonya is. Azaz: egyre több oldalról támasztott igényeket az ortopéd sebészet és így a gerincsebészet komolyabb fejlődése iránt.

A scoliosis műtétek fejlődésének tárgyalása a továbbiakban választás elé állítja az embert. Vagy a tényleges kialakulás menetét követve, regényszerűen tárgyalja az egyre újabb módszereket, vagy didaktikusan. Ez utóbbit választva csábító átvenni **Bouillet** és **Vincent**¹⁰ részletes monográfiájának tematikáját, amelyben különválasztják azokat a gyógymódokat, amelyek a különböző patogenézis elméletek alapján születtek, és azokat, amelyek a betegség lefolyását befolyásolhatatlannak ítélve, a korrekció és csontos konszolidáció módszerét

alkalmazzák. Jelen munkában mégsem ezt a „cél logikáját”, hanem a „módszer belső logikájának” fejlődését vettem alapul a scoliosis-műtétek kialakulásának áttekintéséhez.

Ebben a munkában csak a hátsó elemeken végzett műtéteket tárgyalom. Nem foglalkozom a bordarezekció-gibboplasztika módszerének fejlődésével, mivel ez részben átvetet a mellkasi feltárások problémakörébe, másrészt történetileg sem volt direkt előfutára a jelenlegi hátsó feltárásból végzett instrumentálásoknak. A lágyrész-, illetve csontműtétek különválasztásával és az implantátumok csoportosításával a fejlődés áttekintését szerettem volna megkönnyíteni.

Azt azért szem előtt kell tartani, hogy ezek a módszerek időben nagy szórással jelentek meg, egy részük ki sem állta az idő próbáját, viszont az egyes műtéti technikák kialakulásában igenis megvolt a meghatározó, előbbrevívó vagy épp elrettentő szerepük. És még bizonyára mindig vannak közöttük olyanok, amelyek továbbgondolásra érdemesek lennének...

1. Lágyrészműtétek

Borbélymesterektől öröklött sebész mesterségünk kezdetben a sebellátás biztosítására korlátozódott. Igen sok időnek kellett eltelnie, mire a sebész maga is sebet mert ejteni betegen. Még az életveszélyes állapotokban fellépő sebésznek is ehhez már bizonyos fokú anatómiai ismeretekre és nagy-nagy bátorságra vagy felelőtlenségre volt szüksége. Mindenesetre valós vagy vélt kényszerítő körülmények kellettek.

Az újabb előrelépést bizonyos veszélytelenebb sebészi beavatkozások kitapasztalása hozta. Az 1800-as évek elején nagy divatja lett a különböző tenotómiáknak. A legkülönbözőbb mozgásszervi betegségek megoldását látták

a subcutan végzett, sokszor többszörös tenotomiákban. 1839-ben a *Gazette Médicale de Paris*-ban jelent meg **Jules Guérin**^{cit88} írása *Lettre sur le traitement des déviations latérales de l'épine par la section sous-cutanée des muscles du dos et de la colonne vertébrale* címen. Módszerével a hátizomzat konkáv oldali összehúzódásának a megszüntetését célozta meg. Feltehetően ez volt az első sebészi kísérlet a scoliosis műtéti kezelésére.

Az irodalom a továbbiakat illetően nagyon hézagos. **Schepelmann**^{cit88} a század első felében izomátültetéseket végzett, illetve bizonytalan utalás található arra vonatkozólag, hogy *postpoliomyelitis scoliosiban fascia abdominalis* transzplantációkat végeztek volna.

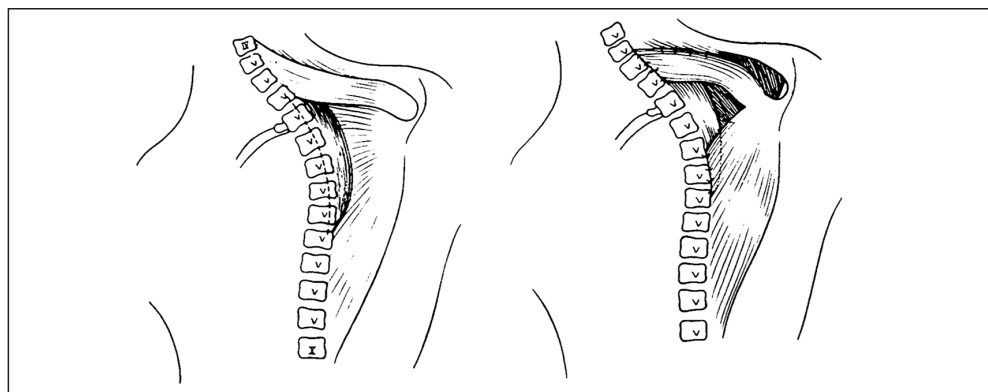
1954-től **Gruca**³⁸ behatóan foglalkozott a vázizmoknak a scoliosis kialakulásában feltételezhető szerepével. Az idiopathiás scoliosist mint megbomlott izomegyensúlyhoz társuló, másodlagos fejlődési zavart fogta fel. Ugyanakkor az elsők közé tartozott, akik vitatni merték az ekkor már nagymértékben elterjedt detizáló műtétek létjogosultságát. Így születettek meg korai módszerei: a *Dynamic bone bridge technique*, a különböző autológ myoplasticák és fasciodesisek. Ezek tehát izom, ín és fascia des- és reinsertiókat jelentő beavatkozások vol-

tak (3. ábra). Módszerével ebben a formában gyenge korrekciós eredményeket ért el. Az alapelvet továbbfejlesztve jutott el azonban az izomalloplastika módszeréhez, amit a *Korai implantátumok* című részben tárgyalok.

Langenskiöld (1961)^{cit98} kísérletes scoliosis modelleken nyert tapasztalatok alapján közelítette meg a problémát. Kísérletesen féloldali *ligamentum costotransversarium* átvágásokat követően sikerült scoliosist létrehozni. A kérdést megfordítva, scoliosisos esetekben a deformitáshoz vezető izomegyensúly-zavar ellentétjét létrehozva próbált beavatkozni. Módszere nem terjedt el.

Lindahl (1966)⁵⁹ ugyanebből a megfontolásból 13 gyereknel a konkavitás oldalán a *processus transversus*okat rezeválta és a progresszió csökkenését tapasztalta.

A későbbiekben a scoliosisműtétek között a kizárólagosan a lágyrészekre vonatkozó megoldások egyre inkább háttérbe szorultak. **Sulutko** és **Pavlovsky**^{cit10} az 1960-as évek elején a konkáv oldali kontraktúrás izomzat átvágását javasolták a korrekció megkönnyítésére. A módszer hatékonyságát azonban eleve megkérdőjelezi, hogy a műtétet végül is arthrodessissel fejezték be.

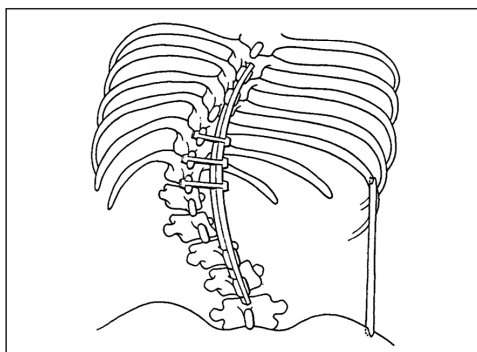


3. ábra. Gruca dorsalis myoplasticája
(A *The Journal of Bone and Joint Surgery* engedélyével)

Tudomásom szerint napjainkban ezeket a lágyrészműtéteket önálló műtétként scoliosisban már nem is végzik. A kísérletes scoliosis modellek tapasztalati alapján^{50,103} azonban ezeknek a műtéteknek a létjogosultságát mind a mai napig nem lehet teljesen kétségbe vonni. A probléma a hatékonyságukban van. Ugyanakkor látni kell, hogy végül is mindezek a beavatkozások akarva-akaratlanul jelenleg is részét képezik a hátsó feltárásból végzett scoliosis műtétek jelentős hányadának: az operált gerincszakasz alapos szkeletizálása ugyanis mi más, ha nem miotomiák, tenotomiák, desinsertiók, capsulotomiák és arthrotomiák sorozata?

2. Dézisek

Albee² 1908-ban végezte először a később róla elnevezett extraarticularis desis műtetet *spondylitis tuberculosás* betegeken. Ennek lényege a görbület alsó és felső végén a *processus spinosusok* hosszanti kettéhasítása és ezekbe fektetett *inlay* hosszanti tibia spánnal a gerinc megtartása, amit a *processus spinosusokra* és a hosszanti tibia spánra fektetett haránt spánnal is stabilizált. Ezt szükség esetén kiegészítette a mellkas „aládúcolásával” a csípőlapát és a konkáv oldali X. borda közé befeszített tibia spánnal (4. ábra). Úgy tűnik, **Kidner** és **Galloway**^{cit10} volt az első, aki **Albee** módszerét scoliosisban alkalmazta.

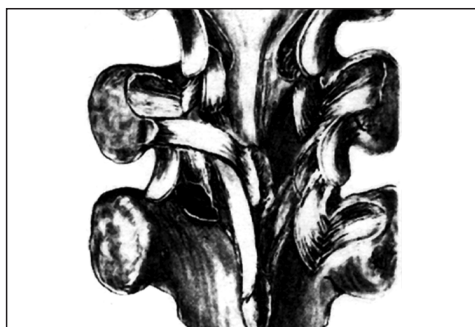

4. ábra. Albee extraarticularis gerincdesise

A műtetet gipszkorzetben végzett korrekciós kísérlet és rögzítés előzte meg. A korzetten ablakot vágtak és azon keresztül végezték el a műtetet. A technika idővel nagyon sokat fejlődött, a fűzők egyre hatékonyabbak és elviselhetőbbek lettek. A lényeg azonban – hogy a beteget az előre elkészített fűzőben operálták – évtizedeken át változatlan maradt.

Hibbs nevéhez fűződik a gerinc kisízületi arthrodesisek bevezetése. 1911-ben operált első három betege szintén *spondylitis tuberculosás* volt. Módszerét még abban az évben leközölte *An Operation for Progressive Spinal Deformities* címen⁴⁷, a címben is éreztetve, hogy az alkalmasnak ígérkezik scoliosisos betegek műteti megoldására is. Az eljárás eredetileg még mindössze abból állt, hogy a tőben meggyengített és így elhajlított *processus spinosusokkal* és a laminák félig leválasztott és elhajlított külső kortikálisával kapcsolta össze az elmerevítendő csigolyákat. Módszerét – újdonságának köszönhetően – sokan követték, kiforratlansága miatt pedig sokan módosították. Európában – némi késéssel – az első világháború után **Leclerc** és **Lance**^{cit98} végeztek elsőként gerincarthrodesist.

Később **Hibbs** maga is sokat változtatott a detizálás módján, és műteti technikájának 1924-ben közzétett változata⁴⁷ vált klasszikussá. Ebben a legfontosabb új elem a kisízületek



5. ábra. Hibbs csigolyadesise
(A The Journal of Bone and Joint Surgery engedélyével)

megszüntetése, a laminák kortikalísának felvése és desis a csontdarabkák egymásra hajlításával, illetve hozzáadott *onlay* autológ spongiosával (5. ábra).

Hamar felismerték, hogy a lokálisan elforgatott csontdarabkák nem elégségesek, és más helyről vett csontot is kezdtek alkalmazni, azaz megszületett a csontgraft fogalma. A csontgraftok alkalmazása önmagában is kalandos fejlődést ért meg. A szervezet több részéről vettek csontot, így az operált csigolyák hátsó elemei mellett többek között a beteg tibiájából vagy csípőlapátjából. Az egyre kiterjedtebb desisekhez azonban kevésnek tűnt ez a csont is. **Whitman** (1927)^{cit65} a beteg saját, rezekált bordáit is felhasználta, majd homológ és heterológ csontokat is kezdtek alkalmazni.

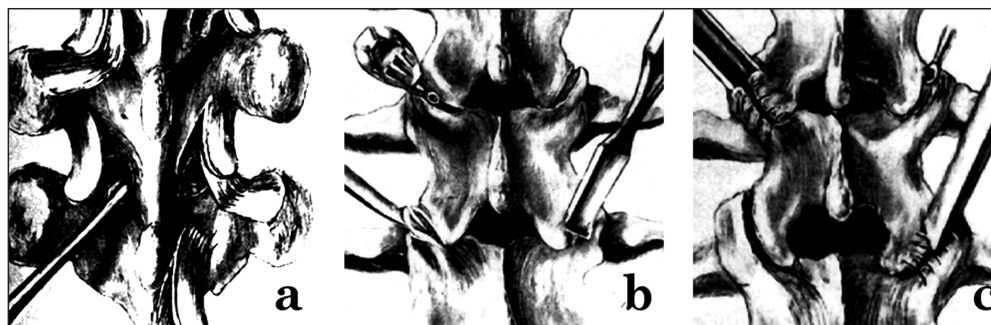
Kleinberg (1922)^{cit65} a Hibbs szerinti desishez masszív borjúcsontspánt is használt. **De Forest Smith** (1923)^{cit65} reoperációk során birkagraftok stabil beépülését tapasztalta. A másik, sokáig eldöntetlen kérdés az volt, hogy vajon az *inlay* vagy az *onlay* grafttechnika az előnyösebb. **Phemister** (1931)^{cit65} állatkísérleteken és klinikai megfigyeléseken keresztül bizonyítani tudta, hogy az *onlay* technika nem jelent a beépülésnél feltétlenül előnyt, viszont a feldarabolt spongiosának nagyobb az osteoinductor hatása. **Albee**¹⁶ az 1930-as évek végén kezdett saját fejlesztésű elektro-

mos fűrészt használni, ami a tibiagraftok kivételét nagyban megkönnyítette. Az elektromos fűrész terjedése valóságos divatot alakított ki a graftkivételben.

Moe^{70,71} technikai javításokkal 1948-tól alkalmazta kezdetben **Hibbs**, majd később a saját módszerét. Ez utóbbi *Gillett Hospital Technique* néven maradt fenn. Risser-féle *localiser* gipsszel való korrekció után a kisízületekbe csontblokkokat helyezett. Nagy gondot fordított arra, hogy a hátsó elemek felvése során nyelezett graftokat kapjon, amelyeket azután óvatosan fordított el az egymással való érintkezésre. Rendkívül modern szemléletét mutatja, hogy már ekkor felhívta a figyelmet az állízület korai felismerésének és korai műtéti revíziójának fontosságára.

Hibbs technikáját főleg az USA-ban sokan módosították többé-kevésbé jelentős mértékben (6. ábra). Az európai desisek ugyanakkor inkább **Albee** módszeréhez hasonlítottak.

Outland és **Corn** (1947)⁸³ párhuzamos többszörös autológ tibiaspánt használt, szükség szerint a gerinc egyik vagy mindkét oldalán. **Howorth** (1943)^{49,71}, **McBride** (1949)⁶⁶, **Chandler** (1957)^{cit71} további apró technikai módosításokkal, de alapjaiban a **Hibbs**-féle műtétet végezték. **Ponseti** (1950)⁸⁷ **Albee** és **Hibbs** módszerét kombinálta, amelyben tibia-



6. ábra. Módosított csigolyadesisek. a) Moe; b) Chandler; c) Risser
(A *The Journal of Bone and Joint Surgery* engedélyével)

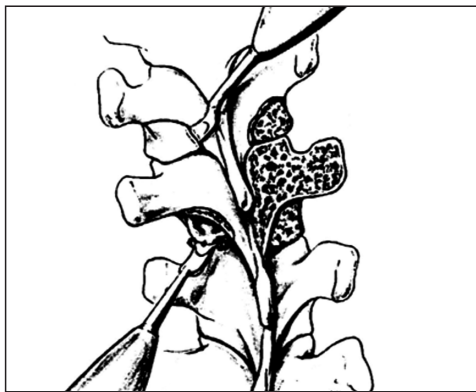
és csípőlapátgraftokat használt az eredeti **Hibbs** módszer kiegészítésére. **Cobb** (1953)^{17,cit71} a kisízületi curettage tekintetében sokkal felületesebb volt. **Risser** (1958)^{cit71} az ékalakban kivésett kisízület helyére mintegy bebillentette a tőben meggyengített *processus transversus*-t. Időnként tibiaspánnal egészítette ki a módszert. **Blount** (1958)^{cit71} a *processus transversus*-ok közé is tett be feszülés alatt graftokat. **Garrett** (1961)³² ún. *collapsing spine* eseteiben a **Hibbs** szerinti fúziót esetenként az *occiput*-ig, illetve a *sacrum*-ig is kiterjesztette. **Mastragostino** (1967)⁶³ a **Hibbs** szerint elvégzett desist általában a tibiából származó, gyufaszálszerűen elkészített graftok hozzáadásával egészítette ki.

Ezzel párhuzamosan újabb és újabb próbálkozások történtek a csont tartósítására és sterilizálására is, megalakultak az első csontbankok. **Turner** és **Bassett** (1956) katódsugarakkal sterilizált csontot^{cit23}. **Stagnara** (1950) csikó- és borjúgraftokat használt jó eredménnyel^{cit10}. A 60-as évektől aztán a liofolizálási technika alkalmazása a graftok konzerválásában lehetővé tette a heterológ csont megbízhatóbb használatát és további terjedését. A hirtelen felgyűlt nagyszámú tapasztalat alapján a heterológ csontgraft kevésbé vált be. Így még inkább terjedt tovább a homológ csont használata. **Herbert**^{cit10} már az 1960-as évek végén fagyasztott emberi csontgraftokat használt. A legjobb módszernek a csípőlapátból vett autológ csont hozzáadása bizonyult⁹⁸.

A nagy fejlődés ellenére egy dolog továbbra is változatlan volt: mindezen módszerek hosszú ideig tartó külső rögzítést, gipszkorzettet vagy -fektetést igényeltek. Idővel aztán a betegek csak műtét után kaptak fűzőt²³, ami a sebész számára sokkal kedvezőbb műtéti hozzáférést tett lehetővé. Mindenesetre a fűzőviselés kellemetlenségeinek felismerése is valószínűleg közrejátszott abban, hogy megpróbálták a csontgraftokkal egyre nagyobb stabilitást elérni.

Az **Albee** módszerét követő európai irányzatokban egy merev vagy rugalmas csontgraft hozzáadása az egyik legfontosabb lépése lett ezeknek a műtéteknek^{cit10}. Így pl. **del Torto** (1956)^{cit10} és **Novak** (1954)^{cit6} fémdróttal rögzített masszív tibiaspánt a gerinchez. **Cotrel** és **Cauchoix** (1964)^{cit10} az ún. *greffe encastrée* módszerével hosszanti húzathoz mellett az áthidalt szakasz két végén a *processus spinosus*-ok közé szorította be a végein fecskedefarok-szerűen felvágott spánt, és ezt kiegészítve autológ *iliaca* spongiosával gyors csontosodást ért el. **Pap** (1962)⁸⁵ *semilunaris desise* lényegében **Albee** és **Hibbs** módszerének további módosítása. Ennél a residuális görbületet figyelembe vevő, a *crista iliaca*-ból származó cortico-spongiosus grafftal végezték el a detizálást.

A beültetett graftoknak így a jó osteoinduktív hatásuk mellett a műtét előtti és alatti korrekció megtartása is fontos feladatukká vált¹⁰¹. **Goldstein** (1966)^{cit41} fogalmazta meg ismét a kiterjedt decorticálás szükségességét, és azt, hogy az autológ *crista* a legalkalmasabb graft a csontosodás indukálásához (7. ábra).



7. ábra. Egy háti csigolya korszerű hátsó desise
(Az Elsevier engedélyével)

Összefoglalva elmondhatjuk, hogy az önálló beavatkozásként végzett desisek egyre jobban visszaszorultak napjainkra az implantátum-technika fejlődésével, de a **Hibbs** alapos leírás-

sát pontosan végrehajtva végzett desis jelenleg is a legkomolyabb biztosíték a scoliosist operáló sebész céljainak eléréséhez: a görbület progressziójának megállításához, illetve újabban a műtét előtti és alatti korrekció fenntartásához^{51,101}.

3. Korai implantátumok


Hadracit⁵⁵ 1891-ben, majd **Chipault**^{cit10,cit55} 1897-ben elsőként ajánlották scoliosisban a *processus spinosus*ok ezüstdróttal való rögzítését.

Lange⁵⁷ 1902-ben *spondylitises* betegeknél 4 mm-es acéldrótot helyezett a *processus spinosus*ok két oldala mellé, amit alsó és felső végeinél ezüstdróttal rögzített a *transversus*okhoz. Első eseteiben a cerclage drótok magasságában *suppuratio* lépett fel. A későbbiekben ónnal bevont acéldrótot vastag selyemmel rögzített és hat hónapig gipszelte betegeit.

Valójában egészen az 1950-es évekig kellett várni, amíg komoly és megbízható implantátumok beültetésére kerülhetett sor.

Allan (1954)³ technikája volt az első, amely fém implantátummal a scoliosis preoperatív redukcióját valósította meg. A módszer lényege a főgörbület végcsigolyáinak *processus transversus*ain támaszkodó, villás végű eszköz

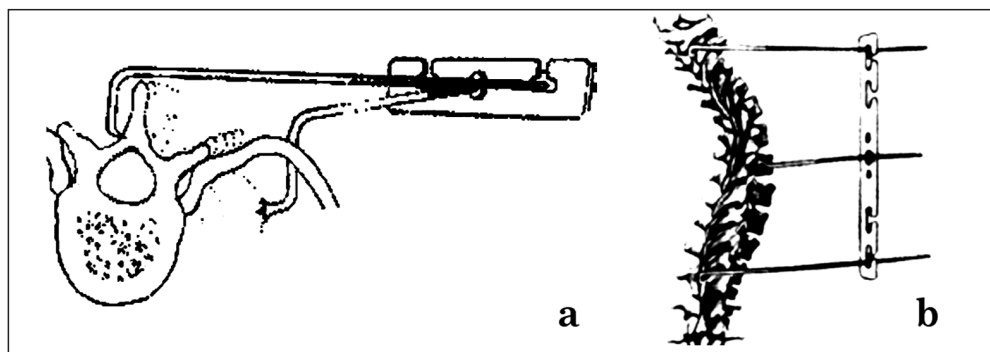
megspannolásával végzett korrekció³⁷. A műtét után már nem kellett feltétlenül külső rögzítőt alkalmazni. Bár még nem volt igazán hatékony, ez az implantátum mindenképp újabb mérföldkövet jelentett: ez volt tulajdonképpen az első gerinc mellé ültetett (és ki tudja, talán első emberbe ültetett) műszaki szerkezet és egyben az első, műtéti korrekcióra is alkalmas implantátum (8. ábra).



8. ábra. Allan implantátuma
(A The Journal of Bone and Joint Surgery engedélyével)

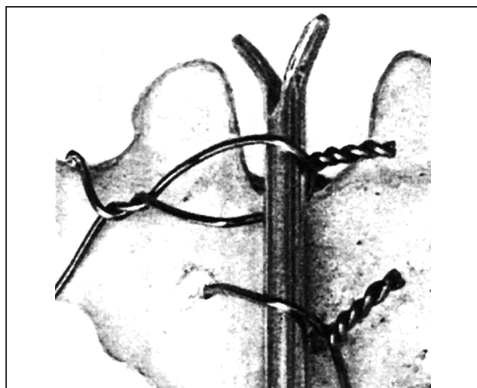
Marino-Zuco (1956)⁶² módszere gibbo-plasztikát és detizálást követően a konkáv oldali *transversus*okra helyezett *divaricator* és a konvex oldali bordákra vagy *transversus*okra helyezett ún. *contractor* beültetéséből állt. Illusztrációt sajnos nem közölt.

Lopez és Zuzuarregi (1964)^{cit23} egy speciális lemezt alkalmazott a gerinc dinamikus rögzítésére. A konvex oldalon azt hosszában a *processus spinosus*ok mellé fektetve, a nyílásain hurokban keresztülhúzott dróttal a *processus spinosus*okra fejtett ki kizárólag derotáló hatást. A szerkezet speciális csavarokkal in situ került megspannolásra (9. ábra).



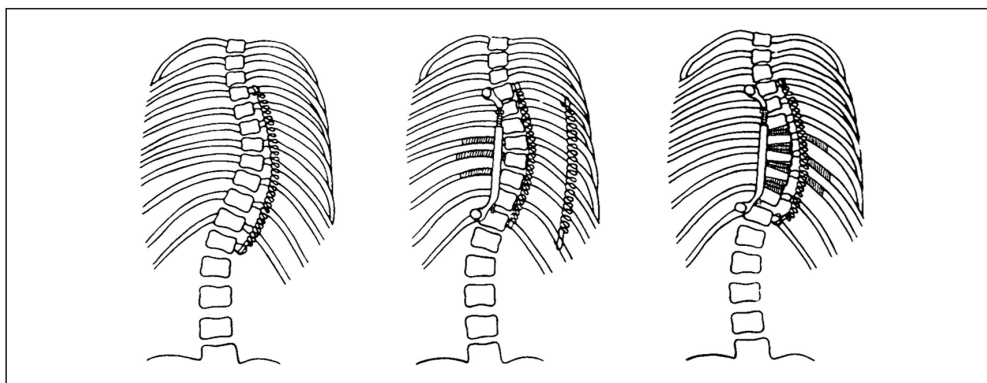
9. ábra. Lopez és Zuzuarregi módszere. a) felülnézet; b) szembenézet

Resina (1963)⁸⁹ egy sima felszínű hosszanti merev rúdhoz a *processus transversus* körülölelő, illetve a *processus spinosus*on átfúrt drótokkal rögzítette a deformált gerincet, és a drótokat megspannolva próbálta azt kiegyenesíteni (10. ábra).

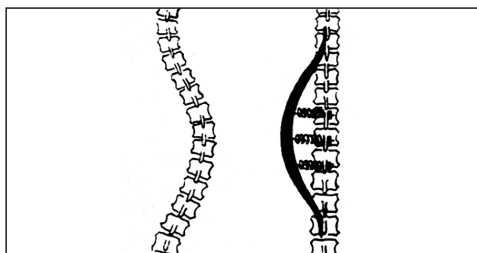


10. ábra. Resina módszere
(A *The Journal of Bone and Joint Surgery* engedélyével)

Gruca^{39,40} 1955-től alkalmazta és fejlesztette az ún. *muscular alloplasty* módszerét. Ennek lényege, hogy választott helyeken rugókat akasztva a csigolyák hátsó nyúlványaira próbált kedvező irányú és nagyságú korrekciós erőket ébresztetni a gerincben. Későbbi továbbfejlesztett változatában már a bordákra, sőt lumbalis görbületeknél az ilio-lumbalis szakaszra is – sokszor többszörös – rugókat helyezett be (11. ábra). 10 év alatt mintegy 500, 4–14 év közötti gyereket operált meg ezzel a módszerrel, és biztató korrekciós eredményt tapasztalt. Külső rögzítést nem alkalmazott. Esetenként a rugóba kötőszöveti be-növést észlelt, ami a rugóhatást csökkentette. A későbbiekben – ennek kivédésére – poli-tilén burkolattal látta el a rugóit. Módszere napjainkra kiment a divatból, de új szemléletével, a dinamikus és arthodesis nélküli rögzítés módszerével egy új, azóta is kiaknázatlan utat nyitott.



11. ábra. Gruca muscular alloplasty módszere



12. ábra. A Pap Károly-féle endolyra

Logikailag ehhez kapcsolódik **Pap** (1961)⁸⁵ *endolyra* módszere. Ennek lényege egy ív alakra hajlított acélrúd rögzítése a főgörbület végcsigolyáira. Az így képzett rugalmas lóra és a görbületben részt vevő csigolyák *processus spinosus*ai között kifeszített rugók hivatottak a dinamikus korrekcióra (12. ábra). Mindössze 12 esete volt, módszere nem terjedt el.

A Wenger- (1961)¹⁰⁰ féle *Spinal Jack* lényege a két végcsigolya testébe behelyezett egy-egy harántcsavar szétfeszítése volt menetes szár segítségével (13. ábra). Mivel hátsó paravertebralis thoracalis feltárásból került behelyezésre, tulajdonképpen átmenetet jelentett az elülső feltárásból végzett műtétek felé.



13. ábra. A Wenger-féle Spinal Jack

Cobb¹⁷ már 1958-ban felhívta a figyelmet, hogy a terjedőben lévő fémimplantátumok csak időlegesen alkalmasak a gerinc megtámasztására, és arra kell törekedni, hogy a megtámasztott szakaszt desis által egyetlen szegmentummá tegyük, különben óhatatlanul komplikációk lépnek fel.

4. A Harrington-módszer és derivátumai

1953-ban Harrington felismerte, milyen hatalmas igény lenne az USA-ban a *poliomyelitis* betegek *paralyticus scoliosis* gerincét hatékony műtéti módszerrel megtámasztani. Innentől kezdve indult el az a fejlesztőmunka, aminek 1962-ben történt első publikálása⁴⁴ újabb mérföldkövet jelentett a scoliosis sebészet fejlődésében.

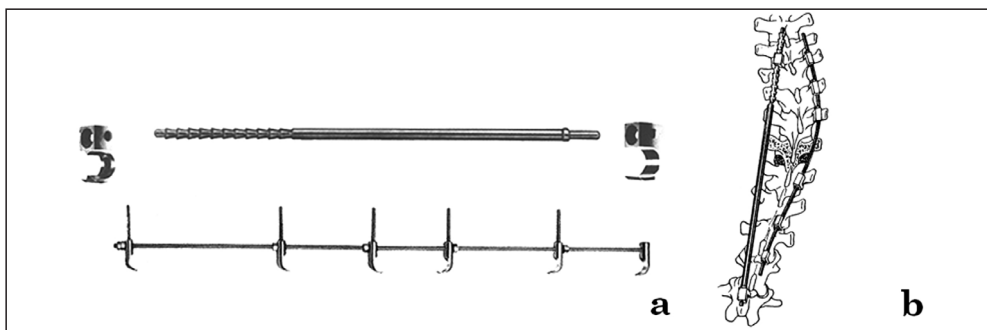
Az implantátum eredeti formájában rendkívül egyszerű volt. Allanéhoz hasonló elven, fémrudak végére szerelt horgok képezték az alapját. A módszer alapötlete a háti konkavi-

tás oldalán distractió, a konvexitás oldalán kompressziós erőt alkalmazni a görbület végcsigolyái között, és ezáltal korrigálni a scoliosist. Az ezzel elért műtéti eredmények minden addigi képzeletet felülmúltak^{42,43}. 1960–80 között világszerte ez lett az univerzális módszer^{41,97}.

A konkáv oldalra egy 6-7 mm vastag rúd került. Ennek egyik vége gyűrű alakú, élből végződő kiálló recékkel, másik vége vállban kissé beszűkülő kialakítással készült. A rúd recézett végére kissé tágabb furatú horg került, a másik végére szorosan illeszkedő furatú. Ezek a görbület végpontjainál a *laminára* vagy a *processus transversus*ra lettek akasztva, mégpedig a felső alulról felfelé, az alsó pedig felülről lefelé néző irányban. A horgokat a rúdon egymástól távolítva, azok nyomás alá kerültek és a recézett végen ülő horg megbillent, majd megakadt a recézet valamelyik kiálló élében. Ez biztosította a konkáv oldali disztrakciót.

A konvex oldalra 3-4 mm átmérőjű, finom menetemelkedésű menetes szár került. Erre a *processus transversus*okon támaszkodó és anyacsavarral a rúd hosszában tetszőleges irányba terelhető horgok kerültek: a horgok a görbület felső szakaszán felülről lefelé, alsó szakaszán pedig alulról felfelé néző irányban való behelyezése biztosította a konvex oldali kompressziót (14. ábra).

Maga Harrington az első öt évben mintegy 35 módosítást hajtott végre^{cit6}, és ezek a módosítások mind az implantátumot, mind a műtéti technikát illették. Időközben a technika kikristályosodásával egyre jobbak lettek a műtéti eredmények, bővült az indikációs kör. Már nemcsak a legtöbb scoliosis esetében volt jó eredménnyel használható, hanem gerinctörések és -instabilitások esetében is. Később aztán az implantátum számos, mások által továbbfejlesztett változata is megjelent.



14. ábra. A Harrington-módszer

a) Harrington eredeti implantátumai; b) a beültetett implantátum


(Az Elsevier engedélyével)

Moe^{cit6} a Harrington-rúd distalis végét és az azt befogadó horognyílást négyzetesre alakította, ezáltal a rúd saját tengelye körüli elfordulását akadályozta meg (15/a ábra).

Zielke (1972)^{cit6} ún. bifid horgot készített, hogy ezáltal csökkentse a kisízületbe vezetett horog migrációjának veszélyét²⁸.

Guadagni és mtsai (1984)^{cit42} kifejlesztették az ún. Wisconsin-rendszert⁸⁶. Ez nyitott horgok bevezetésével egyszerűbb instrumentálást biztosított a konkavításban. Így már nemcsak a rúd két végére, hanem bármely részére lehetett horgokat akasztani (15/b ábra).


A Stone-féle kapocs és a Cotrel tripod (1966)^{cit6} a sacralis lehorgonyozást könnyítették meg (16. ábra).



15. ábra. Különböző módosítások a Harrington-féle implantátumokon

a) a Moe-féle négyzetes horog-rúd kapcsolat

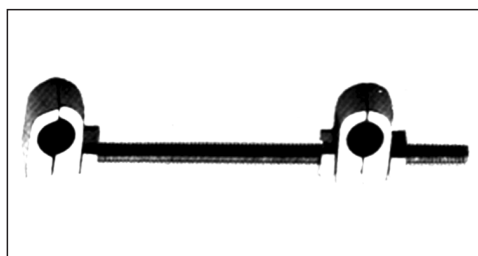
b) a Wisconsin-rendszer nyitott bifid, illetve hagyományos horgai



16. ábra. A sacralis lehorgonyozás eszközei

a) a Stone-féle kapocs; b) a Cotrel-tripod; c) a Cotrel-tripod behelyezése

Morscher (1972)^{cit6}, majd **Armstrong** (1975)¹⁸ megkezdte a két hosszanti rúd egymással való összekötését, jelentősen megnövelve ezzel a montage stabilitását. A harántösszekötő végleges formáját **Cotrel**^{cit6} 1978-as *Device for Transversal Tractionje* (DTT) jelentette (17. ábra).



17. ábra. A Cotrel-féle harántösszekötő idom, a DTT

Armstrong (1975)⁹¹ másik fontos módosítása magát a műtéti technikát érintette. Középsúlyos görbületeknél mindkét oldalon disztrakciót alkalmazott, a konkáv oldalon a szokásos elhelyezésben, míg a konvex oldalon cranialisan egy csigolyával lejjebb és caudalisan egy csigolyával magasabban. Megfelelő indikációval figyelemre méltó korrekció és stabilitás érhető el ily módon³⁷.

A világszerte felgyülemlett nagyszámú kedvező tapasztalat mellett azonban gyűltek a kedvezőtlen tapasztalatok is²⁸. Így többek között a konkáv oldali rúddal – tekintettel annak durván recézett kialakítására – nem lehetett finoman és tetszőlegesen beállítani a disztrakciót. A rúd hornyai ugyanakkor – gyengítve azt – időnként az implantátum fáradásos töréséhez vezettek. Nem volt megfelelő a stabilitás sem, ami a hosszú posztoperatív immobilizálás ellenére gyakran okozott állízületet képződést¹². A görbületek korrekcióját csak a frontális síkban lehetett megvalósítani, nagyon gyakori problémává vált a törzs megbomlott egyensúlya, nyugalmi helyzetben való enyhe előredőlése.

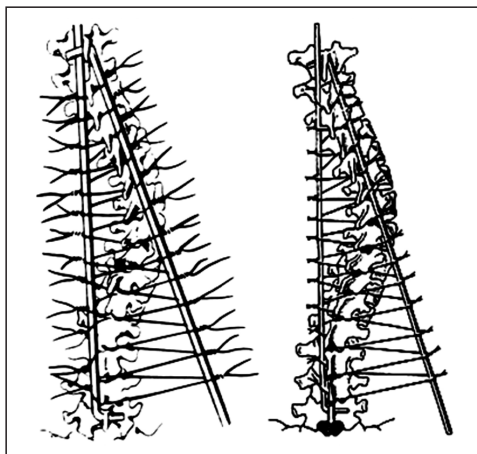
Jacobs (1979)¹³, a konkáv oldali rudat vastagabbra tervezte, és ezáltal a disztrakciót is alacsony emelkedésű menettel lehetett beállítani. További előnye és előremutató erénye volt módszerének, hogy a rudat a kívánt gerincprofilnak megfelelően már meg is lehetett hajlítani.

McNeill (1975)⁶⁷ a korrekciós erő biztonságosabb adagolására erőmérővel ellátott disztraktort alkalmazott a rudak behelyezése során.

A fenti néhány kiragadott példa csak a legfontosabb érdemi módosításokat igyekezett bemutatni. Később nagy választékban jelentek meg egyéb speciális alakú horgok, és világszerte számtalan variációban készültek mind a hagyományos, mind a módosított *Harrington-implantátumok*. Mindezen hatalmas fejlődés ellenére a *Harrington-műtét* befejező lépése azonban egy jól passzított korzett volt, amit legalább 9 hónapig kellett viselni⁴². A beteg felkelését pedig csak 2-4 hónappal a műtét után engedélyezték. A módszert eredeti formájában napjainkban már csak elvétve alkalmazzák.

5. A Luque módszer és derivátumai

Meleg éghajlati viszonyok között a gipszkorzett viselésének szükségessége, szegény viszonyok között pedig az implantátum drága volta mindig is gátolta a *Harrington-módszer* elterjedését. Mivel Mexico City mind a két problémával küszködött, **Luque**^{61,65} az 1970-es évek közepén új megoldást keresett. A megoldás pedig a *Segmental Spinal Instrumentation* vagy SSI volt. Ennek lényege abban állt, hogy 2 darab 5-6 mm átmérőjű, tetszőlegesen a gerinc kívánt kontúrjainak megfelelően meghajlítható sima felszínű hosszanti rúddal kötözte a gerincet a kóros szakasz minden csigolyájának laminája alatt átvezetett acél-



18. ábra. A Luque műtét vázolata
(Az Elsevier engedélyével)

drótokkal. A gerinc ezáltal többé-kevésbé kiegyenesedett (18. ábra). Ideális esetben pedig nem volt posztoperatív fűzőviselésre szükség.

A módszer ugyan világszerte elterjedt, de csak mint célszerűen megválasztott kezelési alternatíva. Ugyanis megragadó egyszerűsége mellett bizonyos veszélyeket is rejt magában: a szublamináris drótok sérthetik a gerincvelőt vagy az idegyököket, elszakadhatnak, átvághatják a laminát, így komplikációval járhat mind a drótok behelyezése, mind a jelenléte, illetve kivétele is⁸¹. A desishez szükséges decorticálás csak nagyon óvatosan végezhető, mivel az gyengíti a laminát^{45,53}. Szerkezeténél fogva továbbá az egész montage meg is csavarodhat⁹⁹. Esetenként – ha instabilnak bizonyul – a betegeket mégiscsak korzzel kell ellátni. Vannak olyanok is, akik kifejezetten kézműves jellege miatt idegenkednek a módszertől.

Legelfogadottabb indikációja napjainkban a neuromuscularis betegségekhez társuló scoliosis⁸. A módszer vitathatalan előnye a korrekciós mechanizmusa, ugyanis minden szegmentumot külön-külön szabályozható

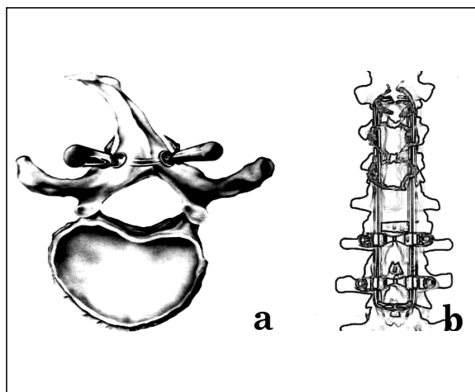
erővel derotál⁸³. Ez az implantátum is számos módosítást élt meg és még napjainkban is széles körben alkalmazzák.

A Galveston módszer (1978)⁴ L alakban meghajlított és a rövid visszahajló végével a *crista iliaca posterior superior*ba fűrt lukon átvezetett rudakkal végzett Luque típusú műtétet jelent.

Gaines (1980)³¹ a szublamináris drótokat Mersilene-szalaggal, O'Brien (1985)⁸⁰ nejlonszalaggal, Songer (1989)⁹⁵ acélbowdennel helyettesítette, csökkentve ezzel a szövődmények kockázatát.

Drummond (1981)²⁵ nem szublaminárisan, hanem a *processus spinosus* tövén keresztül vezetett intraosseális drótokkal végezte el a szegmentális rögzítést.

Dove (1984)^{24,76} az eredeti Luque-rudakat téglalap alakúra hajlítva és összehegesztve alkalmazta. Később a rövidebb élüknek megfelelően 100°-ban háztetőszerűen meg is hajlította ezeket, így javítva a gerincen való feltámaszkodás és magának a keretnek a stabilitását is. Módszere Hartshill rectangle néven terjedt el (19. ábra).

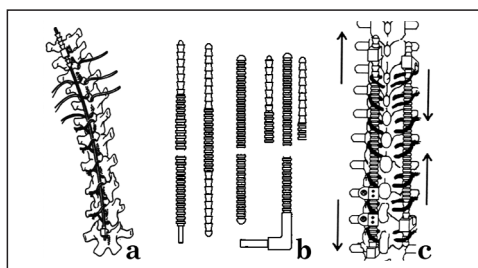


19. ábra. A Luque-módszer módosításai
a) Drummond intralaminárisan vezetett drójtja
b) a Hartshill-keret

Lea Plaza (1989)^{cit6} létraszerűre módosította a *Hartshill rectangle* keretet.

Harri–Luque néven terjedt el a *Harrington*- és a *Luque*-módszerek kombinálása. Gyakorlati szempontból ez tulajdonképpen mindössze annyit jelent, hogy egy alapvetően *Harrington-elveű* műtét során – ahol lehet és szükségesnek tűnik – egy-egy szegmentumban szublamináris drótokkal is javítják a korrekciós eredményt. Biomechanikai szempontból pedig a két módszer együttes alkalmazása azt jelenti, hogy a gyakorlatilag csak haránterőket alkalmazó *Luque-rendszert* kombináljuk a gyakorlatilag csak hosszanti erőket kifejtő *Harrington-rendszerrel*⁶.

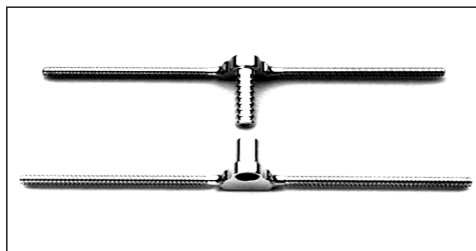
Beguiristain (1986)^{6,7} ún. *Ringed rod* módszerével számos figyelemreméltó módosítást eszközölt, és azt a *Harri–Luque-elveű* fejlesztette ki. Átvette az L alakban meghajlított *Galveston-rúd* elvét is, ugyanakkor teljes hosszában haránthornyokkal ellátott rudakat alkalmazott, lumbalisan pedig már pediculus csavarokkal is kombinálhatóvá tette a rudakat, és harántösszekötőt is készített (20. ábra).



20. ábra. A Harri–Luque-módszer

- hagyományos Harrington-implantátummal
- a Beguiristain-féle Ringed rod készlet
- Harri–Luque-műtét a Ringed rod-dal

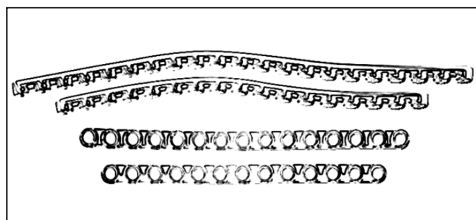
*H-frame*⁴⁸ néven két hosszanti és azokon tetsszőlegesen elcsúsztatható, erős harántösszekötő rúdból álló keretet dolgoztak ki, amellyel szintén *Harri–Luque* műtét végezhető (21. ábra).



21. ábra. A H-frame

6. A pedicularis csavarozás

*Roy-Camille*⁹² 1963-ban kidolgozta a lumbalis csavarozás módszerét, amit aztán hamarosan Th I-től S II-ig bevezetett. A módszert a scoliosis sebészetében is alkalmazta, ehhez készített hosszú, hajlítható lemezzel (22. ábra). A módszer *Mille pattes* (százlábú) néven vált ismertté, széles körben azonban sohasem terjedt el. Követői sokáig inkább csak a lumbalis szakasz lemezes szintézisében akadtak^{11,58,73}. A *pediculus* csavarozás ugyanis a lumbalis szakaszon megbízható²⁷, míg a háti szakaszon a szűk anatómiai viszonyok miatt több veszélyt rejtő módszer a hagyományos műtéti technikákkal⁶⁹. A különböző navigációs rendszerek azonban elterjedté tették, és számos szerző szinte kizárólagos implantátumként alkalmazza a teljes thoraco-lumbalis szakaszon⁵⁴. A pediculus csavarozás tehát alapvető gerincsebészeti beavatkozássá vált, a pediculus csavarok számos későbbi implantátumrendszernek is részét képezik. A lemezen keresztül történő csavarozás azonban nem terjedt el.



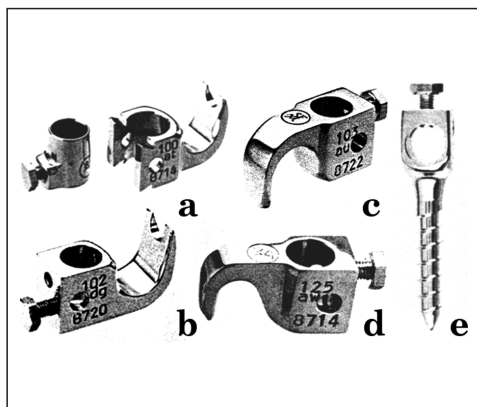
22. ábra. Roy-Camille lemeze

7. A Cotrel–Dubousset-módszer és derivátumai

Mint Clavel^{cit68} mondta: „Egy-egy ötlet már ott van a levegőben hónapokon, éveken, néha évszázadokon keresztül ..., míg jön egy zseniális ember, aki ezt látványosan felismeri ... és az ötlet közhellyé, a találmány evidenciává válik.”

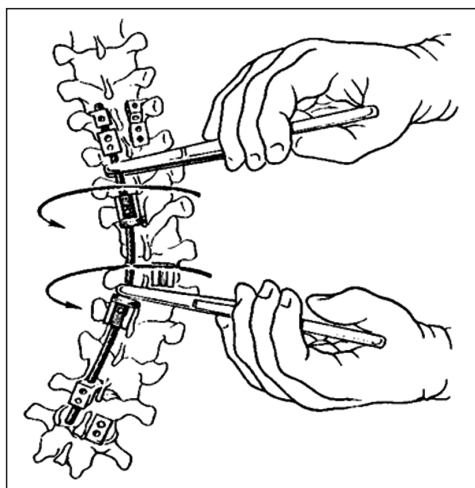
Az eddigiekből talán érződik, mennyire így volt ez az 1980-as évek elején a scoliosis-implantátumokkal is.

1984-ben Cotrel és Dubousset^{19,20} a scoliosisos deformitások 3 dimenziós jellegének fontosságát felismerve új implantátumot szerkesztettek. Az ún. *CD-rendszer* alapvetően két hosszanti, érdesített felszíni rúdra akasztott és azon hosszirányban elcsúsztatható, illetve tetszés szerint elforgatható, háromféle horogból (*lamina, pediculus, processus transversus*), pediculus csavarokból és harántösszekötőkből (DTT) áll. A csavarok és horgok feje hosszanti furattal, illetve hátrafelé néző nyílással készített formában is létezik (23. ábra).



23. ábra. A CD-rendszer főbb implantátumai
 a) nyitott pediculus horog
 b) zárt pediculus horog
 c) processus transversus horog
 d) lamina horog
 e) pediculus csavar

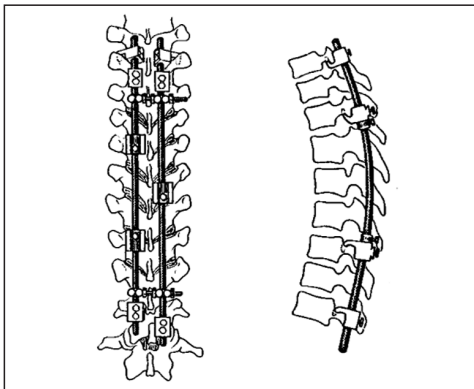
A hozzávaló műtéti technika^{19,20,29}, amely a hatékony derotálást és stabil rögzítést célozza meg, nagy vonalakban a következő: a rudakat nagyjából a scoliosisos görbületnek megfelelően hajlítjuk meg. Először a háti konkavitás oldalán a gerinc mellé fektetve, a stratégiai pontokon behelyezett horgokkal és csavarokkal csatlakoztatjuk. A rudat mintegy 90°-ban elforgatva a háti görbületből fiziológiás kyphosis, a lumbalis görbületből fiziológiás lordosis lesz (24. ábra). A második rúddal a residualis görbületet korrigáljuk, nagyjából hasonló elv alapján.



24. ábra. A műtéti derotálás a CD-technikával
 (Az Elsevier engedélyével)

A korrekciós manőverek végeztével a montage minden alkatrészét csavarral rögzítjük és a hosszanti rudakat egymással több harántösszekötővel stabil keretté alakítjuk (25. ábra). Az így elért stabilitás olyan mértékű, hogy a betegek műtét után 2-3 nappal felkelhetnek, és korzett viselése sem szükséges.

Ezek alapján érthető a *CD-rendszert* körülvéő lelkesedés. Soha nem látott fejlesztés indult meg, és a *CD elvén* alapuló számos implantátumkészlet került és van jelenleg is forgalomban.



25. ábra. A CD technika
a) a frontális síkú korrekció
b) a szagittális síkú korrekció
(Az Elsevier engedélyével)

8. Az *In situ bending* technika

Túlzás nélkül állítható, hogy a CD-elv forradalmi változást hozott a scoliosis műtéti korrekciójában. Valószínűleg azért, mivel a szakma oly régen várt a korábbi technikák megújulására, a módszer sem kerülhette el az ún. *Gold effektus*⁹⁴ csapdáját: jó darabig csak méltató és alátámasztó közlemények jelentek meg a derotációs technikáról, és sokáig kellett várni, amíg az időközben egyre szaporodó kétségek és negatív tapasztalatok egyáltalán teret kaptak a szakmai fórumokon^{33,46,22}. Steib⁹⁶ 1995-ben vezette be az ún. *Spinal contouring* korrekció fogalmát, ami alapvetően a derotáció nehézségének, sokszor kivitelezhetlenségének beismerésén alapul. A módszer lényege, hogy a deformitásnak megfelelően meghajlított rúddal az előzetesen behelyezett implantátumokat mintegy felfűzzük, majd a rudakat nagy erőkart biztosító hajlítószerzőkkel egyenesítgetjük, fokozatosan korrigálva a kóros és visszaadva a fiziológias görbuleteket a gerincnek. Az erre a célra szolgáló eszköz, az ún. *Jackson-féle rúdhajlító* már a kezdet kezdetén ott volt a műszerkészletekben, de ez volt az első technika, ami annak

használatát „legalizálta” és szisztematikussá tette. Mivel a görbület korrekciójára a beültetett rúd hajlítgatása révén került sor, a módszer *In situ bending* technika néven vált ismertté.

9. Az alig átlátható jelen és az alig sejthető jövő

Az ortopédia fejlődését mindig is nagymértékben befolyásolta a háttérpar fejlettsége. A XX. század második felére azonban a kettő viszonyában alapvető változás ment végbe. A műszaki lehetőségek kínálatával az ipar sokszor elébe ment a megfogalmazott sebészi igényeknek, mivel a technikai fejlesztésben a gyártók is komolyan megtalálták számításukat. A gerincsebészet is új korszakába lépett, a kitágult indikációs körök pedig hatalmas beteganyagot biztosítottak.

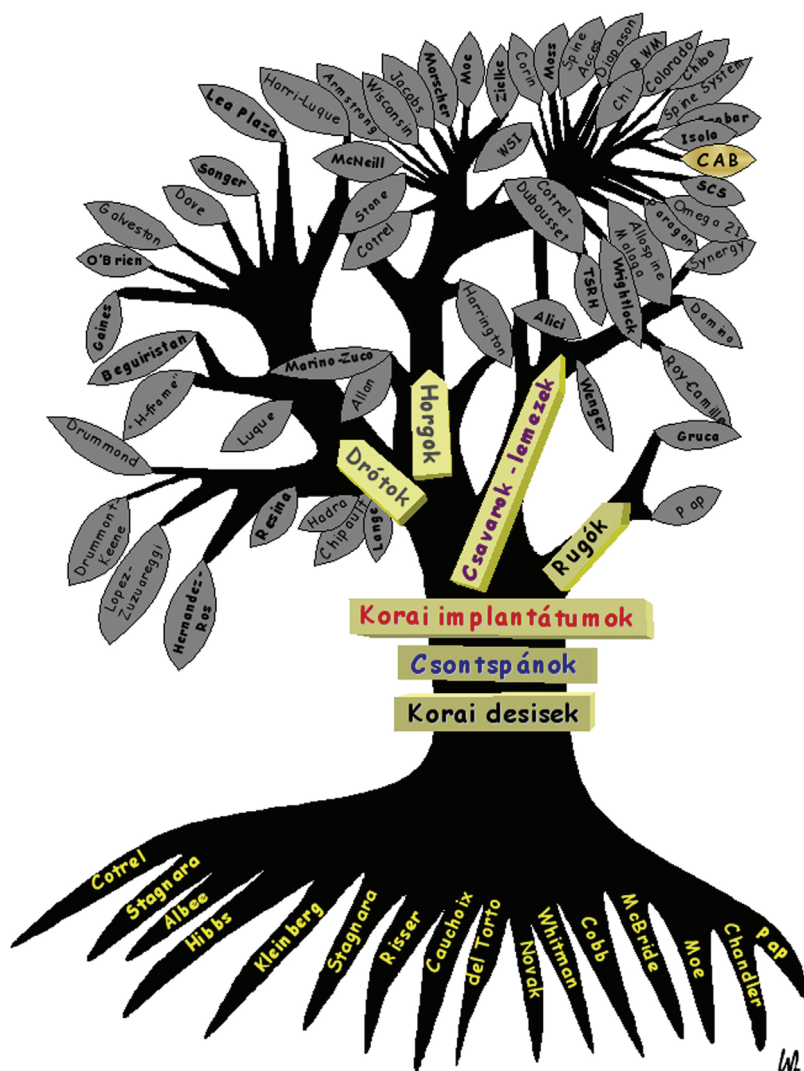Mindezek alapján érthető, hogy a *CD-elv* és az *In situ bending* technika számtalan új implantátumkészletben jelen van. Az új implantátumok sok apró technikai részletben különböznek, és bizony néha nehéz megmondani, hogy egy-egy módosítás vitte-e valójában előre a sebészetet, vagy csak az új szabaddalmi igénypontok megfogalmazhatósága inspirálta-e azokat. Nagy részükről még irodalmi hivatkozást sem lehet találni, viszont a klinikai gyakorlatban egyre terjednek.

Talán egyetlen valódi újítást az ún. CAB horgok (*Crochet à Appui Bilatéral*) alkalmazása jelentette, amelyek a háti gerincszakasz instrumentálást a kétoldali costo-transversalis résben lehorgonyozva, a csigolyák egyidejű kétoldali megragadásával biztosítják. Így határozottabb derotáció és frontális síkú korrekció érhető el^{21,22}.

A továbbiakban csak a felsorolás szintjén foglalkozom ezekkel az újításokkal, és azt is a teljesség igénye nélkül teszem:

Alici (Hippokrat), *Allospine Malaga* (Allopro), *BWM* (Howmedica), *Chi* (kínai)¹⁵, *Chiba* (japán)⁷², *Colorado* (Colorado France), *Colorado* (Danek)⁷⁷, *Corin Spinal Systems* (Corin)⁷⁸, *Diapason* (Stryker)⁷⁵, *Isobar* (Scient'x), *Isola* (AcroMed)⁷³, *Moss Miami* (DePuyMotech), *Omega 21* (Biomet), *Paragon* (Danek), *SCS* (Eurosurgical)⁵², *Spine Acces* (Endotec), *Spine System* (JBS)⁵², *Synergy* (Cross Medical Products)^{74,79}, *TSRH* (Danek)⁶⁴, *Wrightlock*

(Wright), *WSI Titanium* (Peter Brehm), *CAB* (JBS, Sanatmetal), *Monarch* (DePuy)⁸⁴, *Zimmer ST360*⁰¹, *Optima* (UNI Kyunggi-do)⁵, *Pivot Link Universal System PLUS* (<http://www.spinevision.net>)⁶⁰, *EBI Spine-Link-II* (EBI, Parsippany NJ)⁹⁰, *BacFix* (Spinal Concepts, Austin, TX)⁹³, *Universal Spinal System USS* (<http://us.synthes.com>)¹⁴ (26. ábra).



26. ábra. A hátsó gerincimplantátumok családfája

Ami a jövőt illeti, a jelenlegi kutatási és piaci irányzatokat figyelembe véve valami képet alkothatunk arról is.

A bioanyagok választékának bővülése, a számítógép vezérlésű sebészeti navigációs rendszerek^{31,103}, a speciális célzású technikák⁹, a memóriával rendelkező fémek, a reszorbeálódó implantátumok, a távirányítható implantátummotorok, csak néhány a nagy változásokat ígérő új technológiák közül. De ezek a változások még mind a hagyományos értelemben vett sebészet keretében várhatóak.

Forradalmi átalakulások ígérkeznek azonban a csontosodási és a csontgyógyulási mechanizmusok és a csontanyagcsere jól kontrollált kedvező irányú befolyásolásában, bizonyos gerincdeformitások hormonkezelésében, illetve prevenciójában, a laparoscopos-thoracoscopos-medulloscopos technikák széles körű térhódításában, ami egy kicsit a jó értelemben vett sebészi agresszivitás visszazsorolását is jelentheti hamarosan^{26,33,35,37,68,82}.

IRODALOM

1. *Abram LJ, Zimmer ST360° Spinal Fixation System.* In: Kim DH, Vaccaro AR, Fessler RG. Spinal Instrumentation. Surgical Techniques. New York, Stuttgart: Thieme 2005. Chapter 88.
2. *Albee FH, Kushner A.* The Albee spine fusion operation in the treatment of scoliosis. Surg Gyn Obst 1938;66:797-803.
3. *Allan FG.* Scoliosis: Operative Correction of Fixed Curves. J Bone Joint Surg 1955;37-B(1): 92-6.
4. *Allen BL, Ferguson RL.* The Galveston experience with L-rod instrumentation for adolescent idiopathic scoliosis. Clin Orthop 1998;229: 59-69.
5. *An HS, Fayyazi AH.* Optima Spinal Fixation System. In: Kim DH, Vaccaro AR, Fessler RG. Spinal Instrumentation. Surgical Techniques. New York, Stuttgart: Thieme 2005. Chapter 89.
6. *Beguiristain JL, Cañadell J.* Historic evolution of the surgical instrumentation of scoliosis. In: Cañadell J, Forriol F y, Cara JA, editors. Idiopathic scoliosis update. Basic research and clinical concepts. Pamplona: University of Navarra Medical School, 1988. p. 507-31.
7. *Beguiristain JL, Villas C.* Ringed rod with sub-laminar or interspinous wiring. In: Cañadell J, Forriol F y, Cara JA, editors. Idiopathic scoliosis update. Basic research and clinical concepts. Pamplona: University of Navarra Medical School, 1988:553-67.
8. *Bentley G.* Személyes közlés.
9. *Betz RR, Samdani AF, Djurasovic M, Bailey SI, Brown C, Asghar J, D'Andrea LP, Dimar J, Shufflebarger HL, Gaughan J.* PediGuard™: A solution for the challenges of pedicle screw placement. Temple Univ J Orthop Surg Sports Med 2008;3:18-22.
10. *Bouillet R, Vincent A.* La scoliose idiopathique. Acta Orthop Belg 1967;33(2):95-388.
11. *Böstman O, Myllynen P, Riska EB.* Posterior spinal fusion using internal fixation with the Daab plate. Acta Orthop Scand 1984;55:310-4.
12. *Bradford DS.* Adult scoliosis. Current concepts of treatment. Clin Orthop 1988;229:70-87.
13. *Cerabona FP, Montesano PX.* Jacobs locking hook spinal rod instrumentation. In: AN SH, Cotler JM, editors. Spinal instrumentation. Baltimore: Wilkins&Wilkins 1992. p. 83-91.
14. *Chapman JR, Shaffrey CI.* The universal Spinal System: Posterior Thoracic and Thoracolumbar Junction. In: Kim DH, Vaccaro AR, Fessler

- RG. Spinal Instrumentation. Surgical Techniques. New York, Stuttgart: Thieme 2005. Chapter 95.
15. *Chi YL, Hong RK, Xu HZ.* A new design of internal fixation and its preliminary clinical application. *Chin Med J* 1992;105(5):433–7.
 16. *Cholmeley JA.* History of the Royal National Orthopaedic Hospital. London: Chapman & Hall 1985:97.
 17. *Cobb JR.* Scoliosis – Quo vadis? *J Bone Joint Surg* 1958;40-A(3):507–10.
 18. *Connock S, Armstrong GW.* A Transverse Loading System Applied to a Modified Harrington Instrumentation. *J Bone Joint Surg* 1971;53-A(1):194.
 19. *Cotrel Y, Dubousset J, Guillaumat M.* New universal instrumentation in spinal surgery. *Clin Orthop* 1988;227:10–23.
 20. *Cotrel Y, Dubousset J.* Nouvelle technique d'ostéosynthèse rachidienne segmentaire par voie postérieure. *Rev Chir Orthop* 1984;70:489–94.
 21. *Csernátóy Z, Goodship A, Szepesi K, Jónás Z, Gáspár L, Benkő K, Lawes T.* A complementary thoracic implant for the surgical correction of the scoliotic curve. A preliminary report. *Eur J Orthop Traumatol* 2001;11:85–9.
 22. *Csernátóy Z, Szepesi K, Gáspár L, Kiss L.* Contradictions of Derotation in Scoliosis Surgery Using the CD Principle. *Medical Hypotheses* 2002;58(6):498–502.
 23. *de Forest Smith A.* Scoliose. *J Bone Joint Surg* 1990;72-B(4):670–4.
 24. *Dove J.* Internal fixation of the lumbar spine. The Hartshill rectangle. *Clin Orthop* 1986;203:135–40.
 25. *Drummond DS, Keene J, Breed A.* Segmental spinal instrumentation without sublaminar wires. *Arch Orthop Trauma Surg* 1985;103:378–84.
 26. *Eisenstein S.* Spine surgery: State of the Art. *Orthop Product News* 1997;6:35–6.
 27. *Faraj AA, Webb JK.* Early complications of spinal pedicle screw. *Eur Spine* 1997;6:324–6.
 28. *Freedman LS, Houghton GR, Evans M.* Cadaveric study comparing the stability of upper disrt-racción hooks used in Harrington instrumentation. *Spine* 1986;11(6):579–82.
 29. *Freeman, B.L.* III. Scoliosis and Kyphosis. In: Canale ST, editor. *Campbell's Operative Orthopaedics*, St. Louis: Mosby, 1998. p. 2874–90.
 30. *Fu TS, Wong CB, Tsai TT, LiangYC, Chen LH, Chen WJ.* Pedicle screw insertion: computed tomography versus fluoroscopic image guidance. *Int Orthop (SICOT)* 2008;32:517–21.
 31. *Gaines RW, Abernathie DL.* Mersilene tapes as a substitute for wire in segmental spinal instrumentation for children. *Spine* 1986;11(9):907–13.
 32. *Garrett AL, Perry J, Nickel VL.* Stabilization of Collapsing Spine. *J Bone Joint Surg* 1961;43-A(4):474–84.
 33. *Ghanem IB, Hagnere F, Dubousset JF, Watier B, Skalli W, Lavaste F.* Intraoperative optoelectronic analysis of three-dimensional vertebral displacement after Cotrel-Dubousset rod rotation. A Preliminary Report. *Spine* 1997;22(16):1913–21.
 34. *Glisson F.* De Rachitide Sive Marbo Puerili, Qui Vulgo The Rickets Dicitur. London, 1st ed. du Guardi, 1650. In: *The Classic*. *Clin Orthop* 1973;93:4–9.
 35. *Glossop N, Hu R.* Assessment of vertebral body motion during spine surgery. *Spine* 1997;22(8):903–9.
 36. *Goel VK, Lim TH, Gwon J, Chen JY, Winterbottom JM, Park JB, Weinstein JN, Ahn JY.* Effects of rigidity of an internal fixation device. A comprehensive biomechanical investigation. *Spine* 1991;16(3S):155–61.

37. *Goodwin RR, James KS, Daniels AU, Dunn HK.* Disztrakción and compression loads enhance spine torsional stiffness. *J Biomech* 1994;27(8):1049–57.
38. *Gruca A.* Les résultats à 3 ans de distance et la technique de l'aloplastie des muscles dans la scoliose. *Rev Chir Orthop* 1962;48(3):285–99.
39. *Gruca A.* Surgical Treatment of Scoliosis in Children. In: *Chapchal G*, editor. *Operative Treatment of Scoliosis*. Stuttgart: Georg Thieme; 1973. p. 108–17.
40. *Gruca A.* The Pathogenesis and Treatment of Idiopathic Scoliosis. A Preliminary Report. *J Bone Joint Surg* 1958;40-A(3):570–84.
41. *Guillaumat M, Lebard JP, Khouri JP, Tassin JL.* Traitement de la scoliose idiopathique en période de croissance. Méthodes et résultats. In: *Encyclopédie Médico-Chirurgicale*. Editions techniques. Appareil locomoteur. Paris: EMC 1991;A10:1–18.
42. *Harrington P.* An eleven-year clinical investigation of Harrington instrumentation. A preliminary report on 578 cases. *Clin Orthop* 1973; 93:113–30.
43. *Harrington P.* The history and development of Harrington instrumentation. *Clin Orthop* 1988;227:3–5.
44. *Harrington P.* Treatment of scoliosis. Correction and internal fixation by spine instrumentation. *J Bone Joint Surg* 1962;44-A(4):591–610.
45. *Heller KD, Prescher A, Schneider T, Block FR, Forst R.* Stability of different wiring techniques in segmental spinal instrumentation. An experimental study. *Arch Orthop Trauma Surg* 1998; (117):96–9.
46. *Herndon WA, Sullivan JA, Gruel CR, Yngve DA.* A comparison of Wisconsin instrumentation and Cotrel-Dubousset instrumentation. *J Ped Orthop* 1993;13:615–21.
47. *Hibbs RA.* A Report of Fifty-Nine Cases of Scoliosis Treated by the Fusion Operation. In: *The Classic*. *Clin Orthop* 1988;229:4–19.
48. *Hosman AJF, Slot GH, Beijneveld WJ, van Limbeek J, Kooijman MAP.* Correction of idiopathic scoliosis using the H-frame system. *Eur Spine* 1996;(5):172–7.
49. *Howorth MB.* Evaluation of spinal fusion. *Ann Surg* 1943;117:278–89.
50. *Jarvis JG, Ashman RB, Johnston CE, Herring JA.* The posterior tether in scoliosis. *Clin Orthop* 1988;227:126–34.
51. *Jones ET, Pickett JC.* Editorial comment. *Clin Orthop* 1988;229:2–3.
52. *Karger C, Steib JP, Roussouly P, Chopin D, Roy-Camille R, Dimnet J, Mazel C, Marnay T, Diméglio A.* Les “nouveaux” systèmes d’instrumentation rachidienne postérieure. In: *Duparc J*, editor. *Instrumentation rachidienne*. Cahiers d’Enseignements de la SOFCOT. Paris: Expansion Scientifique Française, 1995;53: 121–35.
53. *Kerboul B.* L’ostéosynthèse segmentaire du rachis est-elle légitime chez l’adulte? Technique de Luque-Dove. *Acta Orthop Belgica* 1988;54(1):53–8.
54. *Kim YJ, Lenke LG.* Posterior Surgery for thoracic Scoliosis. In: *Heary RF, Albert TJ.* *Spinal Deformities. The Essentials*. New York, Stuttgart: Thieme 2006. Chapter 16.
55. *Kohler R.* A tribute to P. Stagnara. An historical survey of treatment of scoliosis. In: *Proceedings of the European Spinal Deformities Society*. Lyon, Montpellier: Sauramps Médical; 1992.
56. *Kumar K.* Historical perspective. Spinal deformity and axial traction. *Spine* 1996;5:653–5.
57. *Lange F.* Support for the Spondylitic Spine by Means of Buried Steel Bars, Attached to the Vertebrae. *Am J Orthop Surg* 8:344, 1910. In: *The Classic*. *Clin Orthop* 1986;203:3–6.
58. *Lascombes, P.* Tiges et plaques vertébrales. Eléments de connexion. In: *Duparc J*, editor. *Instrumentation rachidienne*. Cahiers d’Enseignements de la SOFCOT. Paris: Expansion Scientifique Française, 1995;53:60–6.

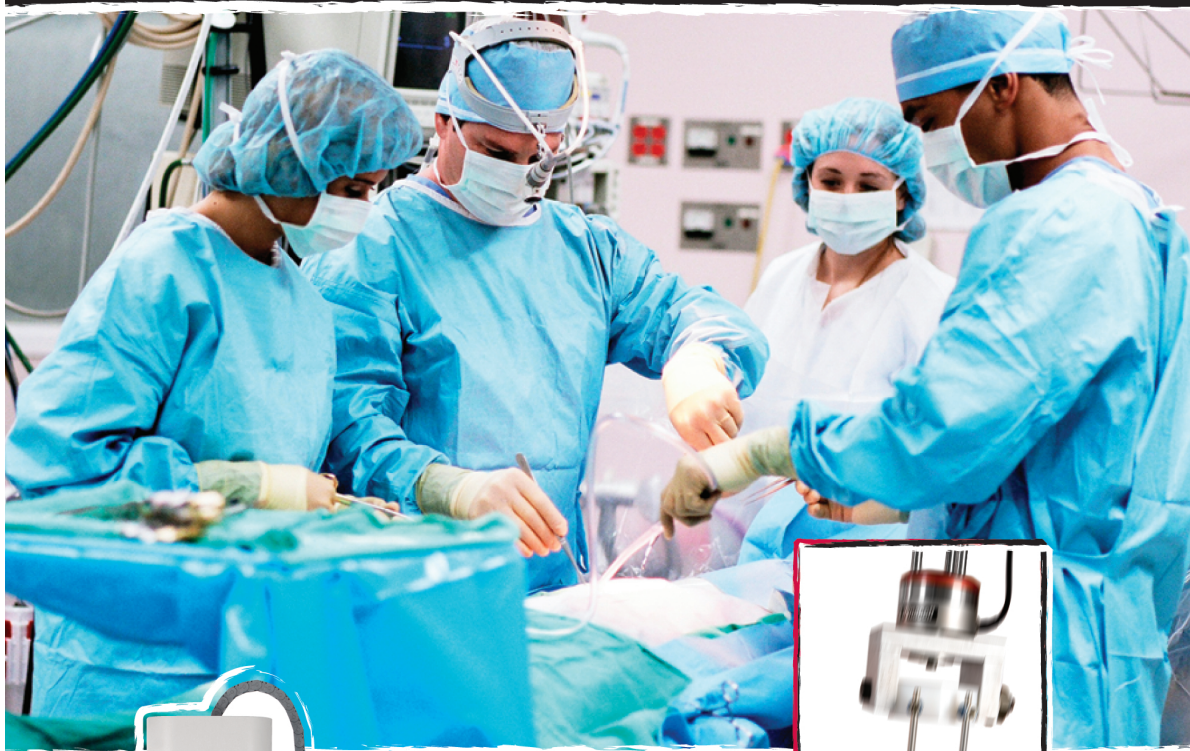
59. *Lindahl O.* Resection of vertebral transverse processes in idiopathic scoliosis. *Acta Orthop Scand* 1966;37:342–7.
60. *Linville II DA.* Pivot Link Universal System. In: Kim DH, Vaccaro AR, Fessler RG. *Spinal Instrumentation. Surgical Techniques.* New York, Stuttgart: Thieme 2005. Chapter 90.
61. *Luque ER.* Segmental spinal instrumentation for correction of scoliosis. *Clin Orthop* 1982; 163:192–8.
62. *Marino-Zuco C.* The Surgical Treatment of Scoliosis. *Proceedings and Reports of Councils and Assotiations.* *J Bone Joint Surg* 1956; 38-B(4):936.
63. *Mastragostino S.* La scoliose idiopathique. Discussion du rapport sur la scoliose. *Acta Orthop Belg Tome* 1967;33(4-5):710–2.
64. *Mathews HM.* Texas Scottish Rite Hospital (TSRH) Three-Dimensional Spinal System Fixation. In: Kim DH, Vaccaro AR, Fessler RG. *Spinal Instrumentation. Surgical Techniques.* New York, Stuttgart: Thieme 2005. Chapter 82.
65. *Mayer L.* Orthopaedic surgery in the United States of America. *J Bone Joint Surg* 1950; 32-B(4):461–563.
66. *McBride ED.* Amortised transfacet bone block lumbosacral fusion. *J Bone Joint Surg* 1949; 31-A(3):385–93.
67. *McNeill TW, Tylkówska CM, Taddonio R, Donaldson D, Ray RD.* Force-measuring distractor for Harrington rod placement in scoliosis surgery. *Spine* 1977;2(1):57–9.
68. *Michel CR.* Philosophie de l'orthopédie. *Acta Orthop Belgica* 1997;63(2):59–66.
69. *Mirza SK, Wiggins GC, Kuntz IV C, York JE, Bellabarba C, Knonodi MA, Chapman JR, Shaffrey CI.* Accuracy of the Thoracic Vertebral Body Screw Placement Using Standard Fluoroscopy, Fluoroscopic Image Guidance, and Computed Tomographic Image Guidance. *A Cadaver Study.* *Spine* 2003;28(4):402–13.
70. *Moe J, Kharrat K, Winter RB, Cummine JL.* Harrington Instrumentation Without Fusion Plus External Orthotic Support for the Treatment of Difficult Curvature Problems in Young Children. *Clin Orthop* 1984;185:35–45.
71. *Moe J.* Critical evaluation of methods of fusion for scoliosis. An evaluation in two hundred and sixty-six patients. *J Bone Joint Surg* 1958; 40-A(3):529–54.
72. *Nakata Y, Moriya H, Kitahara H, Minami S, Takahashi K, Ohtsuka Y.* Chiba spinal System in the operative management of scoliosis. *Spine* 1992;17(10):1166–73.
73. No author given. AcroMed Corporation (editorial). *Orthop Product News* 1997;4:28–9.
74. No author given. AcroMed Corporation (editorial). *Orthop Product News* 1999;3:23.
75. No author given. Diapason spinal system (editorial). *Orthop Product News* 1996;3:42.
76. No author given. Dove frame (editorial). *Orthop Product News* 1997;4:41.
77. No author given. Sofamor Danek spinal range (editorial). *Orthop Product News* 1997; 4:42.
78. No author given. Spinal system range (editorial). *Orthop Product News* 1997;5:33.
79. No author given. Synergy™ spinal system (editorial). *Orthop Product News* 1996;3:41.
80. *O'Brien JP, Stephens MM, Prickett CF, Wilcox A, Evans JH.* Nylon sublaminar straps in segmental instrumentation for spinal disorders. *Clin Orthop* 1986;203:168–76.
81. *Olson SA, Lepkówska H, Gaines RW.* Magnetic resonance imaging evaluation of the spinal canal following removal of sublaminar wires. *Spine* 1991;16(8S):339–42.

82. *Osebold WR, Yamamoto SK, Hurley JH.* The variability of response of scoliotic spines to segmental spinal instrumentation. *Spine* 1992; 17(10):1174–9.
83. *Outland T, Corn O.* The use of parallel grafts and of two-stage and three-stage interlocking grafts in the treatment of idiopathic scoliosis. End results in forty-one cases. *J Bone Joint Surg* 1947;29(1):163–70.
84. *Pahl MA, Lebwohl NH, Vaccaro AR.* MONARCH Spine System: Posterior Thoracic Spine. In: Kim DH, Vaccaro AR, Fessler RG. *Spinal Instrumentation. Surgical Techniques.* New York, Stuttgart: Thieme 2005. Chapter 85.
85. *Pap K, Barcsa Cs.* Operative Treatment of Scoliosis. In: Chapchal G, editor. *Operative Treatment of Scoliosis.* Stuttgart: Georg Thieme, 1973. p. 147–50.
86. *Phillips WA, Hensinger RN.* Wisconsin and other instrumentation for posterior spinal fusion. *Clin Orthop* 1988;229:44–51.
87. *Ponseti IV, Friedman B.* Changes in the scoliotic spine after fusion. *J Bone Joint Surg* 1950; 32-A(4):751–66.
88. *Proust R, Souppault R.* Malformations et déviations du rachis. In: *Précis de Pathologie chirurgicale.* Paris; Masson 1938. p. 283.
89. *Resina J, Ferreira Alves A.* A technique of correction and internal fixation for scoliosis. *J Bone Joint Surg* 1977;59-B(2):159–65.
90. *Rogozinski A, Rogozinski Ch.* EBI SpineLink II Spinal Fixation In: Kim DH, Vaccaro AR, Fessler RG. *Spinal Instrumentation. Surgical Techniques.* New York, Stuttgart: Thieme 2005. Chapter 91.
91. *Michel CR, Romaña C, Dimnet J, Bérard J, Caton J.* Le montage de Armstrong dans la chirurgie de la scoliose. Étude clinique, biomécanique et tridimensionnelle. *Rev Chir Orthop* 1985;71:111–8.
92. *Roy-Camille R.* Historique de la vis pédiculaire: l'expérience européenne. *Rachis* 1990; 2(6):429–32.
93. *Simmons ED, Yinggang Z.* BacFix Thoracolumbar System. In: Kim DH, Vaccaro AR, Fessler RG. *Spinal Instrumentation. Surgical Techniques.* New York, Stuttgart: Thieme 2005. Chapter 93.
94. *Skrabaneq P, McCormick J.* Idées folles, idées fosses en médecine. Ed. Odile Jacob, Paris, 1992.
95. *Songer MN, Spencer DL, Meyer PR, Jayaraman G.* The use of sublaminar cables to replace Luque wires. *Spine* 1991;16(8S):418–21.
96. *Steib JP, Mitulescu A.* Surgical treatment of idiopathic scoliosis. In: *Encyclopédie Médico-Chirurgicale;* 2002. p. 44–194.
97. *Uthoff HK, Armstrong G.* Editorial comment. *Clin Orthop* 1977;126:2.
98. *Vincent A.* La scoliose idiopathique. Le traitement actuel de la scoliose. *Acta Orthop Belg* 1967;33(4-5):601–9.
99. *Weiler PJ, McNeice GM, Medley JB.* An experimental study of the buckling behavior of L-rod implants used in the surgical treatment of scoliosis. *Spine* 1986;11(10):992–8.
100. *Wenger HL.* Spine Jack operation in the correction of scoliotic deformity. *Arch Surg* 1961;83:123–32.
101. *Winter RB, Moe JH, Lonstein JE.* Posterior spinal arthrodesis for congenital scoliosis. An analysis of the cases of two hundred and ninety patients, five to nineteen years old. *J Bone Joint Surg* 1984;66-A(8):1188–97.
102. *Youkulis AS, Quint DJ, McGillicuddy JE, Papadopoulos SM.* Stereotactic Navigation for Placement of Pedicle Screws in the Thoracic Spine. *Neurosurgery* 2001;48(4):771–9.
103. *Zuq T.* The role of Spinal and Abdominal Muscles in the Pathogenesis of Scoliosis. *J Bone Joint Surg* 1962;44-B(1):102–5.

From latex gloves to medical tubing to nitinol wire. From tissues to bones to prosthetics. Instron® systems test a multitude of materials and components in the biomedical industry. Even needles and syringes....and the packaging that keeps them sterile.

When Material Performance is Critical...

TRUST Instron



 **INSTRON®**

The difference is measurable™

www.instron.co.hu

European Headquarters ▪ Coronation Road ▪ High Wycombe, Bucks ▪ HP12 3SY UK ▪ Tel: +44 1494 464646
Inteszt KFT ▪ Tel: (1) 468 3798 ▪ www.inteszt.hu