

KÖZLEMÉNY A BELGYÓGYÁSZATI KLINIKÁRÓL.

Igazgató: JANCÓS MIKLÓS dr. nyilv. r. tanár.

Aneurysma permagnum egy esete.*

(Egy képmelléklettel).

Irta: KOLESZÁR LÁSZLÓ dr. klinikai gyakornok.

Sz. J. 46 éves férfi beteg pár nap előtt felvéteti magát azzal a panasszal, hogy kb. 2 év óta mellének jobbfelén daganata van, mely ez év márciusáig tyúk tojásnyi volt, azóta rohamos növekedésnek indult s most emberfejnyi. Időnként jobb felső végtagjában zsibongást érez. Anamnesisben lues, vérsavójával végzett BORDET—WASSERMANN reactió positiv.

A jobb mellkas félen elég éles határú, felfelé a kulcsesont alsó széléig, lefelé az V.-ik borda alsó széléig jobbra az elülső hónalj vonalig, balra a szegycsont bal szélének megfelelő helyig érő, már messziről is jól látható lüktetést mutató, el nem mozgatható doganat van, mely felett a bőr a felső és alsó bal harmadban pirosan elszíneződött és inkább elődomborodó. A daganat tömött, rugalmas tapintatú minden irányban, a szív működéssel egyidejű lüktetést mutat. A daganat szélénél a bordák jól érezhetők, de végük nem tapintható ki.

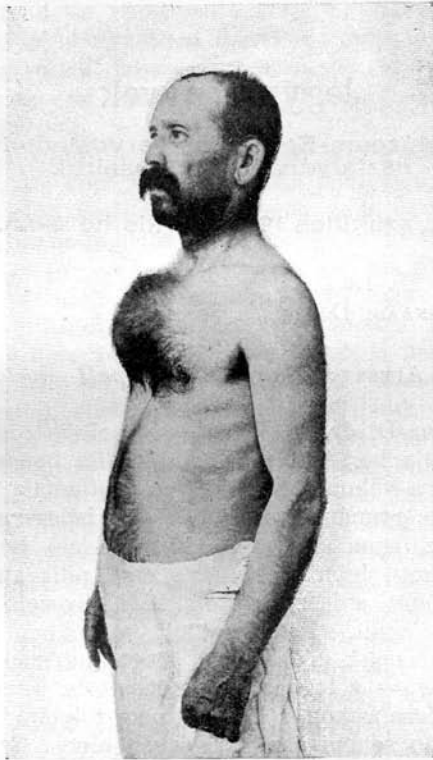
A daganat felett puha systolés zörejt lehet hallani, a második hang tiszta.

Ezek alapján nyilvánvaló, hogy itt egy *aneurysmával* van dolgunk.

Roentgen átvilágításnál az aorta ív egészen szabadnak látszik. A daganat által okozott árnyék a megnagyobbodott szív fel és előfelé való közvetlen folytatásában áll. Jól látható

* Bemutatás az E. M.-E. orvostudományi szakosztályának 1913. május hó 31.-én tartott ülésén.

a szívvel egyidejű lüktetés. Oldal átvilágításnál a hátsó gátor ür csaknem teljesen szabad, trachea, oesophagus rendes képet nyújt.



Az aneurysma növekedése előre felé történt és kikoptatva maga előtt a bordákat és a szegycsont egy részét közvetlen a bőr alá került. Légzési, nyelési, hang képzési nehézségek hiánya, másrészt az árnyék elhelyezkedéséből legnagyobb valószínűség szerint mondhatjuk, hogy az aneurysma az *art. anonyma* legalsó szakaszából indult ki.