

3D KÉPALKOTÓ DIAGNOSZTIKAI ELJÁRÁSOK AZ ÉLELMISZERMINŐSÉG SZOLGÁLATÁBAN

Repa Imre – Romvári Róbert – Bajzik Gábor – Bogner Péter
PhD, egy. tanár PhD, egy. docens egy. adj.PhD, egy. docens

Petrási Zsolt – Zomborszkyne Kovács Melinda – Horn Péter
PhD., az állattud. kand., tud. az MTA r. tagja, rektor
tud. mts dékánhelyettes (Kaposvári Egyetem)

A biológiai tudományok alapvető törekvése, hogy az élő szervezetek felépítését és működését minél pontosabban ismerjék meg *in vivo* módon. Mind az orvosi, mind az állattani tudományok területén külön szakág foglalkozik a képalkotó diagnosztikával. E tudományág fő célja, hogy különböző fizikai jelenségeket felhasználó berendezések egyre pontosabb morfológiai és funkcionális képet adjanak az élő biológiai szervezetekről. A képalkotó eljárások segítségével a normális anatómiai és funkcionális állapotok mellett felderíthetők, az élő szervezetekben végbemenő kóros folyamatok okozta szervi és működésbeli elváltozások. A képi megjelenítés megisméltése igazolja a terápiás eljárások eredményességét, illetve a kóros állapotok változását.

Az ultrahang (UH), a komputer tomográfia (CT), a magmágneses rezonancia (MR) képalkotás az orvosi diagnosztika mindennapos, folyamatosan fejlődő módszerei. Az állattani tudományok területén e módszerek sokkal lassabban terjednek, ennek ellenére a 3D keresztmetszeti képalkotó eljárásoknak két jól elkülöníthető vonulata látható: az egyik fő alkalmazási terület a haszonállatok genetikai szelekciója

céljából végzett *in vivo* testösszetétel-vizsgálatok, a másik az állatdiagnosztikai tevékenység.

A haszonállatok in vivo testösszetétel-meghatározása genetikai szelekció céljából

Az állattenyésztőknek régi vágyuk volt, hogy a tenyészállat-jelöltek (főleg apai vonalak) testösszetételét az egyed károsítása nélkül, *in vivo* minél pontosabban megállapíthassák, ezzel jelentősen növelve a szelekciós döntések megbízhatóságát. Mintegy fél évszázada ismert, és azóta számtalan vizsgálatban igazolódott, hogy a testösszetétel fő komponensei viszonylag jól öröklődnek, így a sajátteljesítmény-vizsgálat (*in vivo* testanalízis) a szelekció hatékonysága szempontjából kulcsfontosságú. A teljestest összetételének meghatározásával kapcsolatos kutatásoknak több mint egy évszázados múltja van (von Bezold, 1857). Sok eljárást, nagyon változó eredménnyel próbáltak ki.

A modern digitális képalkotó berendezések és a nagyteljesítményű számítógépek együttese új távlatokat nyitott a gazdasági haszonállatok nemesítési célú *in vivo* vizsgálatában. A gyakorlati állatnemesítésben – elsősorban a

sertésenyésztésben – kezdetben az eredetileg a humámdiagnosztikai célra kifejlesztett ultrahang (UH)-készülékek tűntek legalkalmasabbnak arra, hogy a tenyészállatok testösszetételét legalább megközelítő pontossággal becsülhessék *in vivo*. Újabban azonban kiderült, hogy e vizsgálat megbízhatósága számottevően csökken a kevesebb zsírt deponáló sertésfajták esetében. Mind fontosabbá válik nemcsak a bőr alatti, hanem a test más részeiben képződő zsírdépok felderítése is, és erre az UH-készülékek már nem alkalmasak. Több megfigyelés igazolja, hogy a hát- és az oldalszalonna csökkentése irányába ható szelekció növeli a sertések hajlamát arra, hogy a testük más részeiben zsírt raktározzanak. Más, hús célú tenyésztésbe fogott állatfajok (pl. a juhajták) nemesítésében kisebb szerep jutott az UH-vizsgálatnak, döntően a módszer korlátai miatt.

Norvég kutatók közölték először adatokat arról, hogy a CT-berendezések alkalmasak az élő állatok testösszetételének pontos kvantitatív meghatározására. *Skjervold* 1981-ben az Ullevaal Kórházban 23, egyenként 58 kg-os sertést vizsgált CT-vel. 1982-ben a Norvég Agráregyetem (As) kísérleti telepén egy CT-t állítottak fel. Azóta a „norvég iskola” számos kísérlet sorozatban igazolta, hogy a használlatok különböző szöveteire határozottan különböző HU-értéktartományok* jellemzőek (1. táblázat).

A norvég alapkutatók igazolták, hogy a CT-technika minden korábbi módszernél megbízhatóbb *in vivo* testanalízis tesztelhetővé.

A sertések CT-vizsgálata

Sehested és *Vangen* számításai szerint, ha a CT-vizsgálatot bevonják a kanok sajátteljesítmény-vizsgálatába, 75 %-kal növelhető a szelekció hatékonysága a levágott állatok húskihozatalában. *Vangen* és *Allen* (1986) CT-vizsgálatok alapján matematikai elem-

szövet-típus	standard érték (HU)	tartomány (HU)
csont	>250	3000
vér	80±10	70-90
máj	65±5	45-75
izom	45±5	35-200
lép	45±5	35-55
nyirok	45±10	40-60
hasnyálmirigy	40±10	25-55
vese	30±10	20-40
víz	0	10-(-10)
zsír	-30±10	-20-(-200)
levegő	<-1000	-200 - (-1000)

1. táblázat • A Hounsfield skála és különböző szövetek jellemző HU értékei

*A HU-érték: az egyes szövetekre jellemző röntgensugár-elnyelő képesség

zést végeztek, becslő egyenleteket felállítva. Munkájukat *Storlien* és *Sehested* (1992) ismételte meg és bővítette ki új statisztikai módszerekkel. *Thomson* és *Konghorn* (1992) volumetrikus vizsgálatokat készített, ami lehetővé tette a testösszetevő térfogatos becslését. A két – norvég és ausztrál – iskola értékelési módjának célja eltérő. Amíg az előbbi nagy becslési pontosságra törekszik, ezzel párhuzamosan viszonylag szűk értelmezési tartományban (adott genotípus, meghatározott tömegintervallum) használható, addig az utóbbi alkalmas a növekedés vagy a takarmányozás testösszetételre gyakorolt hatásainak követésére.

A Kaposvári Egyetem Állattudományi Kar Diagnosztikai Intézetében 1990 óta végezzük különböző állatfajok CT-vizsgálatát. A CT-vizsgálatokat csak az állatok szedálása és narkotizálása után lehet elvégezni, mert csak a mozgási műtermékek kiküszöbölésével készíthető megfelelő minőségű kép. A baromfifajokat és a húsnyulakat nem szükséges altatni. A 10-20 perces felületes narkózisra a legkedvezőbb a Xilazin és a Ketamin HCL hatóanyagok kombinációja. E kombinációval 500 állat altatására mind-

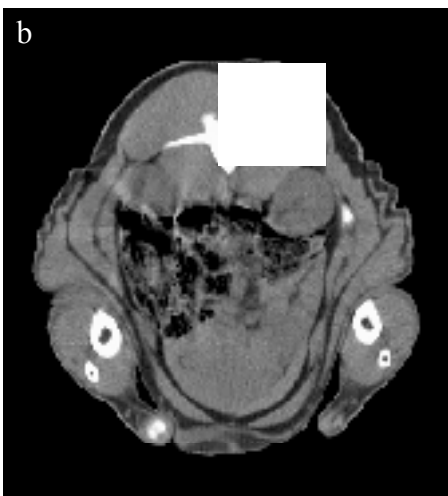
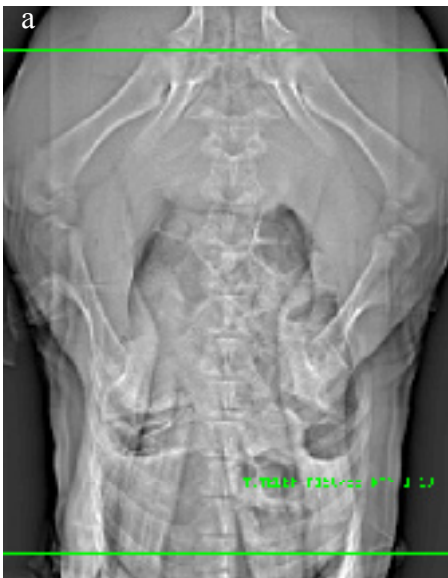össze egy elhullás jutott. Fontos, hogy az altatás ideje alatt és után megfelelő legyen a környezet hőmérséklete, mert az altatás a test lehűlésével jár.

Az állatvizsgálatok másik érzékeny pontja a mozgatás, a szállítás megszervezése, illetve a szigorú higiénés feltételek betartása. Erre a célra olyan állatszállító konténereket készítettünk, amelyek minden említett követelménynek megfelelnek, és számottevően csökkentik a szállítási stresszt is. Az altatásos vizsgálatok előtt, az állathigiénés előírásoknak megfelelően Bradophen-H fertőtlenítőszeres fürdetés történt. A CT-vizsgálatokra került állatok állategészségügyileg szigorúan ellenőrzött telepekről származnak, sokszor azonban még a szigorú higiénés szabályok betartása ellenére is szinte megoldhatatlan feladat az emberről állatra terjedő betegségek elkerülése.

Az altatott állat CT-vizsgálatának első lépése az ún. *tájékozódó topogram* készítése. Ezt követően a kidolgozott metodikáknak megfelelő anatómiai pontoknál CT-tomogramokat készítünk (1. *ábra*).

A felvételeket fototechnikai, valamint digitális úton archiváljuk. Az ún. spirál CT-vizsgálat esetén nem az adott pontokban kerül sor felvételezésre, hanem egy adott területről volumetrikus felvétel készül, amelyből utólag különböző vastagságú (1-20 mm-es) szeletek készíthetők. A vizsgálat tényleges ideje 15-25 másodperc.

A posztprocesszálsági folyamat során az adott vastagságú szeletről, illetve a terület volumenéről a sugárzás elnyelésre és a szűrkeségi skálára alapozódó tartományok alapján a különböző szövetekről elkülöníthetők, ennek alapján meghatározható a csont, az izom, a zsír, a belső szervek meny-nyisége, illetve aránya. A vizsgált térfogatokhoz rendelt becslő egyenletek alapján kiszámítható a testösszetétel. Az így kapott eredmények megegyeznek a darabolás után végzett kémiai analízis eredményével. Az intézet-



1. *ábra* • Sertésről készült CT topogram (a), valamint az L.II síkjában készült tomogram a karaj metszet körbehatárolt területével (b)

ben folytatott vizsgálatok, valamint a CT-felvételkészítést követő próbavágás eredményei között korrelációs számítás, faktoranalízist, majd regresszióanalízist végeztünk (2. *táblázat*).

a test részei (kg)	R ²
sonka izom	0,92
sonka csonttal	0,96
M.l.d. izom	0,93
M.l.d. + csont	0,91
összes izom (M.l.d. + psoas major + sonka + bacon oldalas)	0,95
subcutan zsír + bőr	0,95

2. táblázat • Élő sertések testösszetételének becslési pontossága spirál üzemmódban használt CT-vel

1995-ben kísérleti jelleggel indult el a korábbi központi sajátjeltesítmény-vizsgálat szabályait figyelembe vevő program. Az állatokat egyedi tartásban a Hízékonysági és Vágási Teljesítmény vizsgálati (HTV) szabványban meghatározott takamánnyal etették. Egy alomból két kant és egy kocasüldőt vontak be a vizsgálatba. A takamányfogyasztás mérését 90 napos korban kezdték el, és 105 ±3 kg-os testtömeg elérésekor fejezték be. Ezt követően az állatokat küllemük alapján bírálták, majd CT-vizsgálatnak vetették alá. A korábban kidolgozott becslő-egyenlet segítségével meghatározták a testösszetételt jellemző főbb paramétereket. A vizsgálati eredmények alapján az állatok teljesítményüktől függően tenyésztánpótlásra, illetve eladásra vagy vágóhídra kerültek.

A juhok CT-vizsgálata

A sertések után a juhnál is megkezdődtek a CT hasznosíthatóságát vizsgáló kísérletek. Ezek során a módszert először a különböző UH-berendezésekkel hasonlították össze. Simm és mtsai (1985) 38 Suffolk kost vizsgáltak a 12-13. borda és a 3. ágyékcsigolya síkjában. A zsírszövet vastagságát és az izom területét három eltérő típusú ultrahangos berendezéssel (Vetscan, Scanogram and

Technicar), illetve Elscint 902-es CT-vel mérték.

A juhok CT-felvételezése 1991-ben kezdődött Kaposváron. Az eddigi vizsgálatok során kontrollfajtaként magyar merinót, valamint a hústípusú világfajták közül a Suffolkot, az Ile de France-ot, a Texelt, továbbá a Kaposvári Egyetemen kialakított ún. PH '94 előzetesen elismert fajtát tesztelték. Mindkét ivarból több mint 1200 egyed CT-vizsgálatát végezték el. Próbatávásra merinó és Ile de France egyedek kerültek. A vizsgálatok fő célja az volt, hogy – standardizált tartási és takarmányozási viszonyok között – a tenyészállatként szóba jövő növendék kosok testét alkotó szövetek arányainak ismeretében rangsorolják az azonos fajtába, fajtacsoportba és/vagy azonos életkorba tartozó egyedeket.

A metszési síkok kijelölésénél a gerincoszlopon olyan, viszonylag könnyen megtalálható pontokat kerestek, amelyek legjobban kapcsolhatók az elsőrendű húsrészekhez és jól követhetők a vágószéki bontáskor.

	R ²
rövid karaj színhús	0,77
hosszú karaj színhús	0,69
comb színhús	0,62

3. táblázat • A regresszioanalízis eredményei

A juh legértékesebb hústömegét a hosszú- és rövidkaraj mellett a comb izomzata adja, így a felvételek síkjai is ezeket metszik. A vágás során kapott, valamint az *in vivo* CT-felvételezés adatai között szoros korrelációt mutató összefüggések láthatók (3. táblázat).

A szarvasmarhák CT-vizsgálata

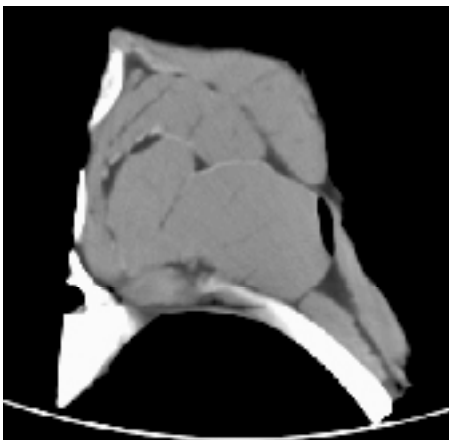
A szarvasmarha-tenyésztésben csak korlátozottan alkalmazható a CT, mivel az újabb

generációjú készülékek is csak 130-150 kg-os tömeghatárig használhatók.

A szarvasmarha húsipari értékét döntően a hasított test értéke, illetve annak szöveti összetétele: a hús, a csont és a faggyú aránya határozza meg. A szöveti összetétel pontosan csak vágóhídi csontozással állapítható meg, ez munkaingényes és nehezen illeszthető be a vágóhídi technológiába. Emiatt a vágóérték objektív meghatározásának kutatásai arra irányultak, milyen módszerrel becsülhető legpontosabban – csontozás nélkül – a hasított test szöveti összetétele. Számos vizsgálat, többek között *Küchenmeister* és *mtsai* (1990) igazolták, hogy az egész hasított test összetétele legjobban a rostélyos összetételével jellemezhető, vagyis ennek csontozásával egyszerű módszerrel megállapítható a hasított test összetétele.

Az elmondottak alapján a vizsgálatok célja annak megállapítása volt, hogy a rostélyos CT-vel meghatározott szöveti összetétele milyen összefüggést mutat a hasított test jellemzőivel, milyen mértékben reprezentálja a hasított test szöveti összetételét.

A metszetben végzett munka során 31 húsmintát vizsgáltunk CT-vel, spirál üzemmódban, 10 mm-es szeletvastagsággal. A húsminták hizlalási kísérletben szereplő Holstein-fríz növendék bikákból származtak; hasított testük szöveti összetételét vágóhídi próbavágással állapították meg. A csontozás során a rostélyosból kivágták a



2. ábra • Szarvasmarha rostélyos keresztmetszeti CT felvétele

A mintáknak szövettípusa szerint meghatározták a denzitási értékeit, a szövetek térfogatát és arányát, s a legtipikusabb metszeti képek alapján az egyes szövetek területét.

A szelet átlagos tömegét, valamint az egyes szövetek térfogatát és százalékos arányát a 4. táblázat tartalmazza.

A hasított felek hús, csont és faggyú arányát összehasonlítva kitűnt, hogy a hámas bordarész szöveti összetételében, a hús és a csont százalékos arányában a kétféle vizsgálat között nem volt érdemleges különbség. A faggyú esetében azonban a vágóhídi csontozás nagyobb arányt állapított meg,

hasított felek	rostélyos	szignifikációs r
összes húsmennyiség	izomszövet térfogata	0,73
összes csontmennyiség	csontszövet térfogata	0,54
összes faggyúmennyiség	zsírszövet térfogata	0,86
összes húsmennyiség	rostélyos tömege	0,66
hasított felek tömege	rostélyos tömege	0,82
összes húsmennyiség	csontszövet területe	0,69
4 láb %	csontszövet területe	0,65

4. táblázat • Hasított felek és a rostélyos szelet jellemzői között korrelációs értékek

mint a CT-vizsgálat. A vágási adatok és a CT képeken meghatározott paraméterek közötti korrelációs számítás eredményeiből kitűnik, hogy a csontmennyiség kivételével a többi bemutatott tulajdonságpár között szoros (0,73-0,86), szignifikáns összefüggés áll fenn. A hasított felek összes csontmennyisége és a rostélyoszelet csontszövetének térfogata között viszont közepes (0,54) korreláció mutatkozott.

A gímszarvas CT-MR vizsgálata

A Kaposvári Egyetem gímszarvastyénészeti programjának keretében sor került CT és MR vizsgálatokra is. A gímszarvas testösszetétele in vivo CT vizsgálatok segítségével hasonló pontossággal végezhető, mint a juh faj esetében (Horn és mtsai. 1994). A gímszarvas szelekciójában a CT vizsgálatok beilleszthetők a sajátjeljesítmény vizsgálatok rendszerébe, amennyiben húsirányú szelekció a cél, vagy pontos kondíció vizsgálatok szükségessége adott egyedre vagy állományra vonatkozóan. Az eltérő izom csoportok tömege külön-külön is jól becsülhető MR vizsgálattal (Romvári és mtsai. 1998). A gímszarvasról a CT és MR képalkotó rendszerek igénybevételel elkészült a gímszarvas CT és MR anatómiai atlasza, mely 37 keresztmetszeti képet mutat be a világon elsőként, széleskörű nemzetközi elismerést kiváltva.

Kisállattenyésztési alkalmazások

A CT rutinszerű alkalmazásának előfeltétele, hogy az egy állatra jutó vizsgálati időt a lehető legrövidebbre csökkentsük. Különösen fontos ez a szelekciós célú vizsgálatok során, ahol tekintetbe kell venni, hogy a tenyésztésbe vont egyedek felvételezési költségeit a kiselejtezett állatoké is terheli. Az erre a célra készült állatrögzítővel csaknem háromszorosára növelhető az egységnyi idő alatt vizsgálható nyulak, illetve brojlerszirkék száma. Egyedenként két-két felvétel, valamint egy topogram készítését

alapul véve óránként 30 növendéknyúl tomográfiás vizsgálata végezhető el.

Az egyedi, illetve a hármassával végzett felvételezés befolyásolja a képek minőségét. Az állatrögzítő használatakor csökken az egy állatra jutó hasznos információt hordozó pixelek száma. Ezért minden esetben a kísérlet célja határozza meg a felvételezés módját. Amikor a test összetételének minél részletesebb vizsgálata a cél, indokolt egyedenkénti felvételezést, esetleg a nyers adatokból történő nagyítást alkalmazni. A szelekciós célú vizsgálatokra tökéletesen megfelel a hármassával történő felvételezés, a jól meghatározható izomkeresztmetszet-értékek alapján az állomány azzal is megfelelő biztonsággal sorba rendezhető. Véleményünk szerint az utóbbi megoldás általában előnyösebb, minthogy a statisztikai értékeléshez szükséges mintaszám könnyebben elérhető.

A brojlerszirkék CT vizsgálata

Bentsen és mtsai (1985; 1989), valamint Bentsen és Sehested (1989) a brojlerszirkék abdominális zsír és mellizom mennyiségét mérték CT-vel. Két különböző norvég hibridnek összesen több mint kétszáz egyedét vizsgálták. A hátukra fektetett állatokról 35, 38, 41 és 44 napos korukban készítettek felvételeket a sternum anterior és posterior végén. A metszési síkok megválasztásánál felhasználták az általuk képzett változók háromdimenziós gyakoriság-eloszlását. Vágás után megmérték az abdominális zsír és mellizomzat tömegét, és meghatározták a karkaszhoz viszonyított arányukat. A sertés- és juhvizsgálatok értékeléséhez hasonlóan, a gyakoriság-eloszlási adatokból felvételeként 40 változót képezve, egyenleteket szerkesztettek. Véleményünk szerint az utóbbi statisztikai feldolgozás jobb eredményt ad. Becslő egyenleteiket független állományon tesztelve $r=0,86$ -os összefüggést állapítottak meg a becsült és a

mért abdominális zsír mennyisége között.

A Kaposvári Egyetem Baromfityenyésztési Tanszékén végzett teljesítménytesztekhez kapcsolódva kezdődött a CT alkalmazása. Eddig több mint 1000 pecsenyecsirke vizsgálatára került sor, elsősorban a mellizom tömege és az abdominális zsír mérése céljából. A nyulakhoz hasonlóan technikai okokból a combizom egzakt vizsgálata üt-
közök akadályokba.

A megfelelő állatrögzítési módszer kialakítása után, első lépésben sorozatfelvételek segítségével, megbízható módon kijelöltük a mellizom és a hasúri zsír becsülésére alkalmas testszelvényt. A mellizom tömege jól becsülhető a tomogramokról levett izomkeresztmetszet-értékek alapján: a második, a harmadik és a negyedik bordához tartozó csigolyák metszési síkjában mért átlagos izomkeresztmetszet és a mellizom tömege között $r=0,8$ -as korrelációt állapítottunk meg.

A zsírszövet arányának mérésére ez a megoldás nem alkalmazható, mert ennek felszín és a felvételeken nem lehet pontosan körülhatárolni. A zsírtartalom becsülését ezért a pixeldenzitás-értékek gyakoriság-eloszlására lehet alapozni. Ezek segítségével a testtömegtől független HU indexet dolgoztak ki, amely gyakorlatilag térfogatos meghatározásnak tekinthető.

Karunkon az EU által finanszírozott Copernicus program keretében, dán-magyar együttműködésben 1994 és 1996 között hosszú távú kísérletek folytak a brojlersirkekkel. A standard brojler vizsgálat mellett a partnerünk által előállított speciális vonal összehasonlító vizsgálatát is elvégeztük. Ezek részeként CT-vizsgálatokat is folytattunk: 2, 3, 4, 5, 6, 7, 8, 9, 10, 12, 14 és 16 hetes korban állandó lépésközzel sorozatfelvételek készültek csaknem 1000 állatról. Minden egyednél két ismétlésben (5-10 felvételen) meghatároztuk a mellizom keresztmetszetét. Az alapadatok felvétele

után képzett HU-változókkal, valamint a próbavágások és a kémiai vizsgálatok eredményeinek felhasználásával a növekedés közbeni változásokat is modelleztük.

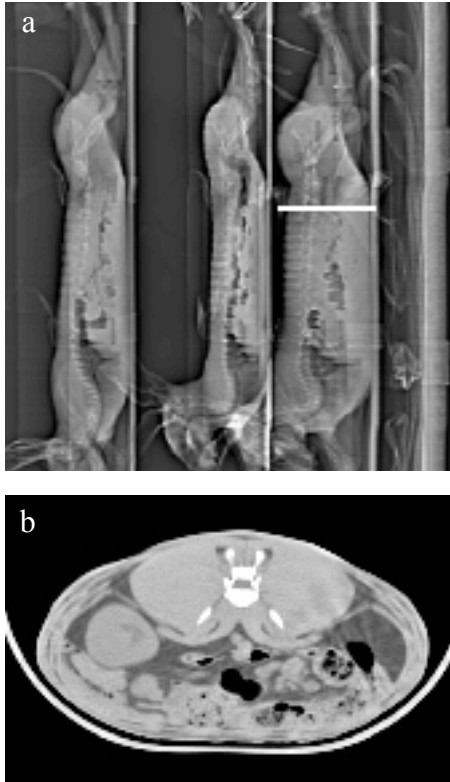
Az Állatorvostudományi Egyetem Takarmányozási Tanszékével együttműködve a CT takarmányozási célú felhasználása során (két kezeléssel 28 és 49 napos korban) két testszelvényben meghatároztuk a relatív szövetösszetételt. A számított testtömegtől független HU index segítségével az eltérő takarmányozási csoportok – zsírtartalmuk szerint – egymástól jól elkülöníthetőnek bizonyultak. A két kezelés között 49 napos korban közel 20 %-os eltérés volt az index alapján.

A bemutatott HU indexen alapuló zsírtartalom-meghatározás elegendően érzékenynek bizonyult ahhoz, hogy eltérő takarmányon tartott brojlersirkek testösszetételének különbségét kimutathatóvá tegye. A módszer helyettesítheti a közvetlen kémiai elemzést, amely egyébként is csak a kísérlet kezdő és végpontja közötti eltérést mutatja. Ezzel szemben a CT-felvételezést tetszés szerinti időközönként ismételve a testösszetétel minden változása követhető.

A nyulak CT-vizsgálata

A Kaposvári Egyetemen közel 2000 húsnyúl vizsgálatát végezték el. A CT felvételezés során az állatokat altatás nélkül, speciális tartókban, hason fekvő helyzetben rögzítették. Kísérleti céltól függően egyedenként 3-60 felvétel készült.

A pannon fehér nyúl vágóértékének javítására irányuló szelekciós célú vizsgálatok első lépésében – közel azonos testtömegű állatokon – meghatározásra kerültek azon metszési síkok, ahol a felvett CT adatok alkalmasak a vágóérték becsülésére (Szendrői és mtsai. 1992). Közülük a legjobbnak az ún. L-érték (a 2. és 3., valamint a 4. és 5. ágyékcsigolya metszési síkjában mért m.LD keresztmetszet átlaga) bizonyult (3. ábra).



3. ábra • Nyulakról készült CT topogram (a) a keresztmetszeti felvétel síkjának jelölésével, valamint CT felvétel az L.II síkjában (b)

Az utóbbi CT paraméter, valamint a középső rész tömege (gerinc), a gerincen lévő hús tömege és a gerincen meg a combokon lévő hús tömege közötti korreláció eléri vagy meghaladja a 0,7-es szintet. A vizsgálatok folytatásaként a testtömegtartomány kiterjesztésével a gyakorlati nemesítő munkában is hasznosítható eljárás került kidolgozásra. Ezt követően kétirányú (two-way) szelekciós kísérlet eredményeinek segítségével – nemzetközi szinten is elsőként – bizonyítottá vált a CT-re alapozott tenyészkiválasztás hatékonysága. Több lépcsőben közel 250 növendéknyúl tomográfias vizsgálatát és 600 egyed próbavágását végeztük el.

A „-”-sel (a leggyengébb L-értékű apák ivadékai), a szelektálatlan, a „+”-sel (a legjobb L-értékű apák ivadékai), és a „++” („+”-sel apák ivadékai) csoportok L-értéke sorrendben 19,6, 20,1, 20,5, illetve 20,8 cm². A „-”-sel és „++”-sel csoportok között közel 2 %-os különbséget állapítottunk meg a vágási kitermelésben az utóbbi javára.

Fenti eredmények alapján a CT vizsgálatokat beillesztették a pannon fehér szelekciós programjába. Az L-érték alapján az egyedeket – szelekciós csoportonként – sorba rendezték, majd általában a legjobb 10 %-ot továbbtenyésztésre kiemelték. A mindenkori csoportonkénti rangsorolást indokolja a vizsgált tulajdonságok alakulásában megfigyelhető szezonális váltakozás.

Az a lehetőség, hogy a CT vizsgálattal az egyes állatok vágóértéke in vivo módon becsülhető, minőségi változást jelent az értékmérő javítása irányában folyó szelekcióban. Ez az eljárás egyrészt értelemszerűen pontosabb a baknyulak ivadékainak vágási eredménye alapján történő minősítésnél, másrészt lényegesen gyorsítja az előrehaladást. Ez utóbbit segíti a pannon fehér tenyésztése során kizárólagosan alkalmazott mesterséges termékenyítés is, amelynek alkalmazásával egy CT-n kitűnőnek minősített tenyészszak után évente 20-25 ezer utód nyerhető.

A szelekciós kísérletekkel párhuzamosan, a folyamatos tenyész kiválasztás eredményességét is bizonyította a pannon fehér nyúl fajta vágóértékének javításában. Két-éves időtartam során a CT-re alapozott kiválasztás segítségével a vágási kitermelés 2%-kal nőtt, ami rendkívül gyors szelekciós előrehaladásnak minősíthető.

A nyulak növekedés közbeni testösszetétel-változása sorozatfelvételeken alapuló eljárás segítségével igen jól modellezhető. A vizsgálat során az eltérő testméretű állatokról azonos számban, de más-más lépésközzel készültek felvételek. A mód-

szer igen hatékonyak bizonyult a különböző tömegű egyedek testösszetételének összehasonlításában. Ennek alapja az, hogy az azonos sorszámú CT-képek azonos anatómiai síkokat metszenek. A felvételek denzitás-értékeiből a negatív exponenciális interpoláció módszerével képzett háromdimenziós hisztogramok egyaránt alkalmasak a szöveti összetevők (zsír – víz – izom) kvalitatív, illetve kvantitatív vizsgálatára. Az eljárás annál érzékenyebb, minél közelebb vannak egymáshoz a felvételezési időpontok. Miután ugyanazon állatok ismételt tomográfia vihethők, lehetőség van a növekedés során bekövetkező változások folyamatos detektálására (Romvári és mtsai, 1966).

A kémiai testösszetétel vizsgálata érdekében becslő egyenleteket dolgoztunk ki a test zsír, energia és fehérje tartalmának meghatározására húsnyulakon. Két genotípusban (Pannon fehér, Dán fehér) 400 egyed adatai alapján – az MGLH és a főkomponens-analízis segítségével előállított egyenletekkel – a számított és a mért zsírtartalom közötti kapcsolat $0,85-0,92 R^2$ értékű. Ettől jelentősen elmarad a fehérjetartalom becslési pontossága (0,63). A főkomponens analízisen alapuló eljárás ellenőrzésére a teljестest zsírtartalmát becslő egyenleteket független állatcsoporton teszteltük. A becslült és a mért zsírtartalom közötti össz-szefüggés esetében az R^2 értékek genotípustól függően 0,68 és 0,77 között változtak (Romvári és mtsai, 1998).

A galambok CT-vizsgálata

Melegés Ballay (1992) 28-30 napos Autosex Texán galambokat vizsgáltak. A mellizom tömegének becslésére a +10 és +80 közötti HU-tartomány összegzett denzitásértékét használták. Az utóbbi érték, valamint az izomtömeg között $r=0,069$ -es összefüggést találtak. Véleményük szerint a módszer alkalmazható lehet galambok szelekciós programjában.

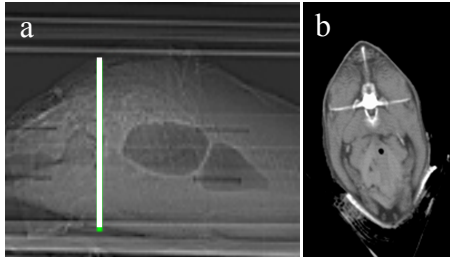
A halak CT-vizsgálata

Gjerde (1987) halakon folytatott kísérletében előzetesen mínusz $25^{\circ} C$ -on fagyasztott, majd $4^{\circ} C$ -on 4 napig tartott 2-4 kg közötti szírványos pisztrángokat vizsgált. Egyedenként három felvételt készítve, naponta 150 állat vizsgálatára volt lehetőség. E halfaj húására jellemző a nagy meny-nyiségű intramuszkuláris zsír, amely kémiai vizsgálat nélkül, hagyományos módszerekkel nem mérhető. A becslő egyenletek a hátúszó anterior végén készített felvétel adatain, illetve a metszési síkból kivett 1-1,5 cm-es szelet kémiai analízisen alapultak. A becslő egyenletek MGLH és főkomponens-analízis módszerével készültek, és 0,68, 0,88, illetve 0,89-es korrelációt kaptak a fehérje-, a víz- és a zsírtartalomban a mért és a becslült értékek között. *Bentsen* és *Sehested* (1989) eredményeitől eltérően a két alkalmazott statisztikai módszer használhatóságában nem találtak különbséget.

Karunkon is elkezdődött a CT haltenyésztési alkalmazása. Ennek keretében, a módszertani vizsgálatokat követően öszzel és tavasszal *in vivo* vizsgáltak tógazdasági pontyokat tápláltsági fokuk megítélése céljából (Eröss, 1996). Az elkábított halakról sorozatfelvételek készültek spirál tomográfia, ahhoz hasonlóan, ahogy a brojlcersirkék és a nyulak teljестest-zsírtartalmát becslöttük. HU indexeket képezték, külön-külön a fejre, a törzsre, illetve az egész testre (4. ábra).

Mindhárom számított HU index esetében a nyárvégi vizsgálatkor jelentősen nagyobb értékeket kaptak, mint a kora tavaszi méréskor.

Napjainkra a CT-vizsgálatok teret nyertek a különböző állatfajok testösszetételének genetikai szelekciós célú vizsgálataiban, az MR-vizsgálatok elterjedése viszont annak ellenére várat magára, hogy az MR-képalkotás a vízösszetételt sokkal pontosabban mutatja. A késedelem egyik oka,



4. ábra • Pontyról készült CT topogram (a) a keresztmetszeti felvétel síkjának jelölésével, valamint a mellúszók síkjában készült tomogram (b)

hogy egyelőre hiányzanak az MR-vizsgálatok szűrkeségi skáláján alapuló matematikai analízisek, hiszen itt nem alkalmaznak szűrkeségi skálát. További tényező, hogy az MR-képalkotás sokkal érzékenyebb a mozgási műtermékekre, illetve, hogy a berendezések nehezebben hozzáférhetőek és a vizsgálatok sokkal költségesebbek, mint az ultrahang vagy a CT. A jövőben ennek ellenére várható az MR-képalkotás térnyerése a testösszetétel vizsgálatoknál is.

A digitális keresztmetszeti képalkotás (CT, MR) állatorvosi alkalmazásai

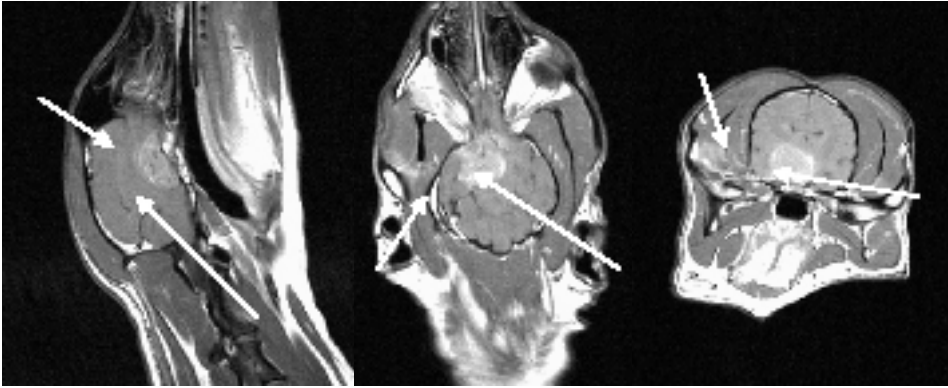
A digitális keresztmetszeti képalkotás (UH, CT, MR) robbanásszerű humán orvosdiagnosztikai elterjedését távolról sem követte az állatorvosi hasznosítás, holott a különböző szervrendszerek patológiás folyamatairól adott *in vivo* képi információ az állatgyógyászatban is nagyon lényeges előrelépést hozhatna a további terápiás teendők meghatározásában. Bár a mindennapos állatgyógyászati gyakorlatban az utóbbi években az UH-vizsgálatok elterjedése számottevően növekszik, CT- és MR-vizsgálatra szinte egyáltalán nem kerül sor. Az egyes szervrendszerek kórfolyamatainak diagnosztikájáról saját tapasztalataink és vizsgálataink alapján röviden a következők foglalhatók össze.

Idegrendszeri folyamatok

A koponyaüri és gerincvelői folyamatok meghatározásánál a hagyományos radiológiai felvételek után első lépésként a CT-, második lépésként az MR-vizsgálatokat kell elvégezni. Mind a CT, mind az MR pontosan mutatja a fejlődési rendellenességeket, a vaszkuláris eredetű folyamatokat, a térfoglaló daganatos elváltozásokat, az idegszövet degeneratív folyamatait, a traumák következtében kialakult léziókat, valamint a gyulladásos elváltozásokat. Jól ábrázolódnak a csontos szerkezet változásai következtében létrejött kompressziók. Az agyszövetet károsító elváltozások (hipoxiás károsodások, rendszerbetegségek, degeneratív folyamatok) az MR-vizsgálatban pontosabban leképeződnek. Ugyanez a helyzet a gerincvelőt, illetve az abból kilépő agyideg-fonatokat komprimáló elváltozásokkal (porckorong-sérv, illetve a gerincvelő traumás eredetű léziója). A primer és szekunder daganatos folyamatokat a CT- és az MR-vizsgálat is jól láthatóvá teszi, mind a csontszerkezetben, mind a parenchyma, illetve azt körülvevő burkok területén (5. és 6. ábra).

Hasúri folyamatok

A has és kismedence különböző eredetű kórfolyamatainak elsődleges diagnosztikája az UH-vizsgálat. A következő diagnosztikai lépés az itatott, illetve intravénás kontrasztanyaggal készített CT-felvétel. A hasúrt érintő fejlődési rendellenességek, gyulladásos vagy degeneratív folyamatok, vaszkuláris eredetű, illetve (primer és szekunder) daganatos elváltozások, valamint trauma következtében kialakult állapotok pontosan meghatározhatók UH- és CT-vizsgálattal. Ez elsődlegesen a parenchimás szervek területére, kevésbé a bélrendszerre érvényes. A retroperitoneum CT-vizsgálattal ábrázolható a legmegfelelőbbben. A hasúri kórfolyamatok MR-vizsgálata még

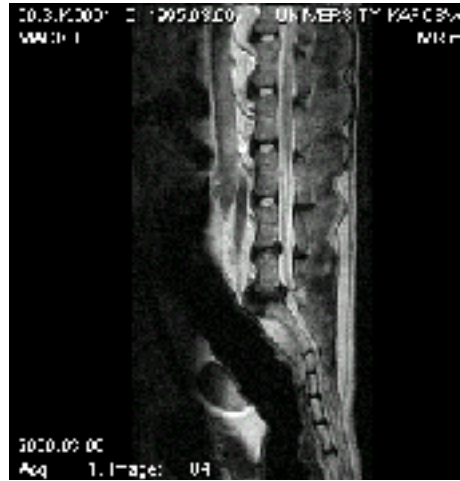

5. ábra • Kutya agydaganatáról intravénás kontrasztanyag adását követően készült, 3 síkú T1 súlyozott MR felvétel

a humán orvosi diagnosztikában is csak differenciál-diagnosztikai eszközként jön szóba. Az urogenitális rendszer bármilyen eredetű folyamatainál első lépésként UH-vizsgálat, második lépésként CT-vizsgálat végzése indokolt. MR-vizsgálatra csak kivételes esetben (pl. a kontrasztanyaggal szembeni érzékenység vagy az UH-vizsgálat eredménytelensége miatt) kerülhet sor.

A mozgásszervrendszer vizsgálata

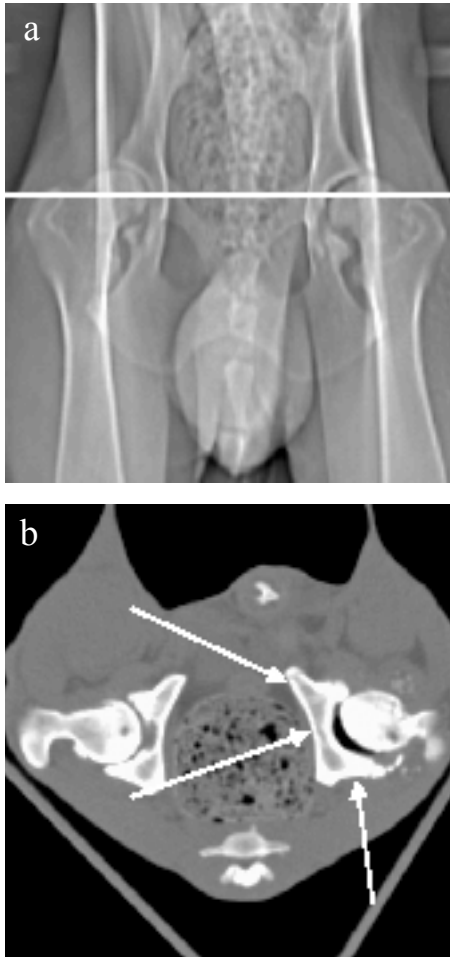
A csontrendszer, az ízületek és az izomrendszer vizsgálatánál ma már az állatorvosi gyakorlatban is rutinszerű eljárásnak tekinthető az UH-vizsgálat, amelynek azonban jelentős korlátai vannak, mivel a csontok UH hiperreflexiója miatt a csontszerkezetről készült felvételek nem adnak olyan értékű információt, mint a 3D CT- vagy MR-képalkotás. A hagyományos natív csontrentgen-felvételeket még sokfelé alkalmazzák nemcsak a csontok elváltozásainak, hanem az ízületi- és izomrendszeri folyamatoknak a diagnosztikájában is. Ennek elsősorban az az oka, hogy ez a legkönnyebben elérhető és legolcsóbb. Még az olyan nagy értékű tenyészállatok esetében is, mint például a kutya, a csípődiszplázia vizsgálatát natív röntgenfelvétellel „intézik el”, annak ellenére, hogy a 3D CT- és MR-



6. ábra • Kutya lumboszakrális gerincéről készült, porckorongszövet ábrázoló MR felvétel

képalkotás sokkal pontosabb információt nyújt a csontszerkezet, az ízfelszínek és az ízületek állapotáról. Alapos szemléletbeli változásra van szükség, hogy ez a mindennapos gyakorlat megváltozzon. A 3D CT- és MR-vizsgálatok pontos képet adnak a halmozottan előforduló genetikailag determinált mozgásszervi elváltozásokról, a traumás folyamatok következtében kialakult állapotokról, illetve a degeneratív folyamatok létrejöttéről, súlyosságáról.

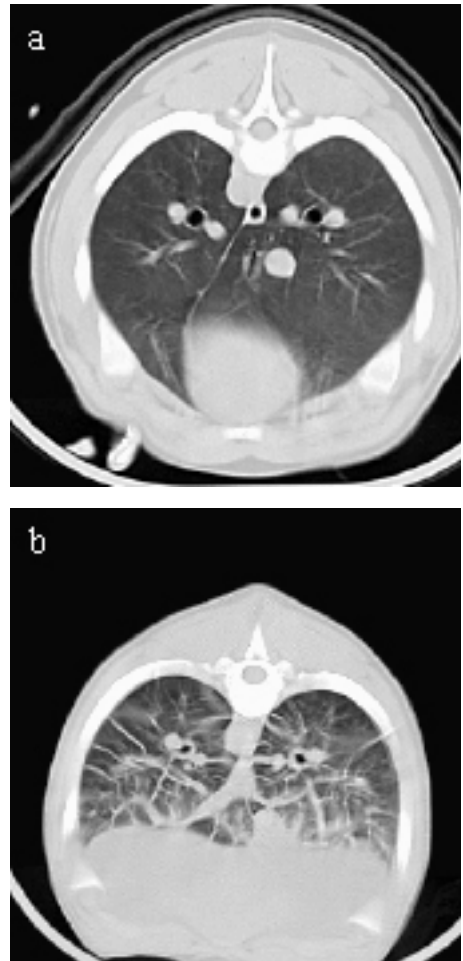
A vaszkuláris eredetű, illetve a térfoglaló folyamatok is pontosan meghatározhatók CT- és MR-vizsgálattal, de nem hagyható figyelmen kívül e vizsgálatok költségessége, illetve az, hogy az állatok testsúlya is korlátozza alkalmazásukat (lásd: a lovak CT- és MR-vizsgálata), a világon azonban már működik néhány olyan berendezés, amely nagy testű állatok vizsgálatára épült (7. ábra).



7. ábra • Diszpláziás csípőízület CT topogramja (a) a keresztmetszeti felvétel síkjának jelölésével, valamint a combcsontfejek magasságában készült tomogram (b)

Mellkasi folyamatok

A mellkasi folyamatok vizsgálatának ma már a hagyományos röntgenfelvételt követően elsődleges eszköze a CT-, a következő az MR-vizsgálat. A két módszerrel az alsó és felső légutak, a tüdő parenchíma, a szív és a nagy erek kórfolyamatai – veleszületett fejlődési rendellenességei, gyulladásai, primer és szekunder térfoglaló folyamatai,



8. ábra • Normális (a) és ödémás (b) sertéstüdőről készült CT-felvétel

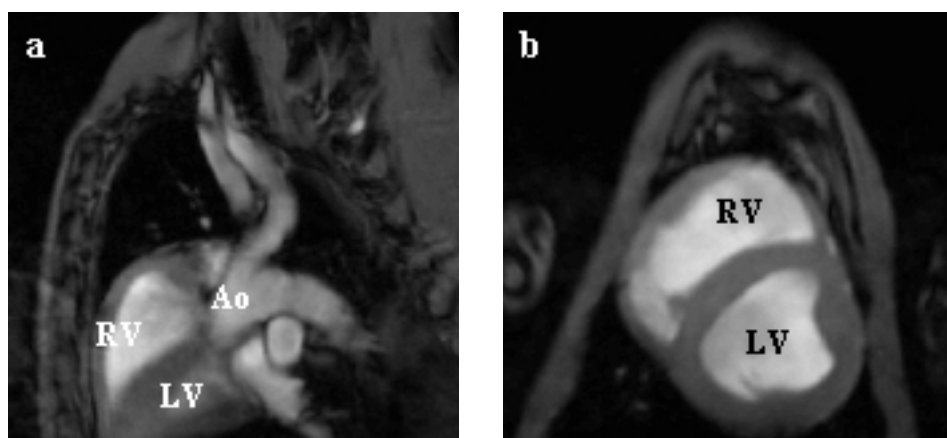
vaszkuláris eredetű, illetve traumás elváltozásai – pontosan meghatározhatók.

A tüdőt érintő elváltozások detektálására számottevőek a Kaposvári Egyetem Diagnosztikai Intézetében sertéseken végzett CT-vizsgálatok eredményei. A vizsgálatokat a sertések takarmányába kevert *Fusarium moniliforme* penészgomba által termelt fumonisine-B1 toxinok következtében kialakult tüdőelváltozások in vivo detektálása céljából végezték (8. ábra).

A kísérlet során a gombatoxin különböző dózisaival etették a sertéseket, ezt követően összesen négy alkalommal altatásban CT-felvételeket készítettünk róluk. A HRCT- és spirál CT-vizsgálatok pontosan mutatták a toxinok hatására a tüdőben kialakult ödémát, majd a peribronchiális fibrózist. A szűrkeségi skála felhasználásával, valamint a megfelelő tartományok kiválasztását követően többlépéses matematikai analízis készült, a szabad szemmel is jól látható patológiás tüdőfolyamatok matematikai meghatározására. A CT képek és a matematikai analízis eredményei korreláltak a boncolás során kapott morfológiai elváltozásokkal, illetve a későbbi szövettani feldolgozás eredményével (Zomborszkyne Kovács Melinda, 1998-1999). Tekintettel

arra, hogy a *Fusarium moniliforme* penészgomba által termelt fumonisine-B1 toxin hatására a szervezetben más helyeken is keletkeznek kóros elváltozások, például az agy területén többszörös elhalás mutatható ki, ezért a CT-vizsgálat után az altatott sertések agyán MR-vizsgálatot is végeztünk natív módon, illetve paramagnetikus kontrasztanyag adását követően. A különböző korú és különböző diagnózisú, toxinnal etetett állatok agyi MR-vizsgálata során körjelző értékű eltérést még akkor sem lehetett kimutatni, amikor a tüdő elváltozásai már szignifikánsak voltak. A boncolás során azonban az agyállományban mikroszkopikus elhalásokat találtunk. Ez az eredmény az MR-vizsgálat felbontóképességének korlátait igazolta. Későbbi vizsgálatsorozatokról azonban várható, hogy az agyi elváltozások is detektálhatóvá válnak a képi diagnosztika számára.

A sertések különböző fajtáinál előforduló hirtelen halált okozó kardiomiopátiás elváltozások detektálására egy másik kísérletsorozatban EKG vezérelt szív MR-vizsgálatokat végeztünk. Az MR-vizsgálatok, illetve a számítógépes feldolgozás a szív morfológiai változásait, valamint a bal kamra pumpafunkciójának romlását pontosabban



9. ábra • Az aortaív vetületén készült parasagittalis síkú (a) és a kamrák transversalis síkú (b) T1 súlyozott cine EKG-vezérelt MR felvétel sertésen

detektálták, mint a kardio-echo vizsgálat. Az MR-vizsgálat az áramlás morfológiai és funkcionális megjelenítésén túl lehetőséget ad a folyamat jellemzőinek meghatározására is (9. ábra).

A fentiekben röviden összefoglalt kísérletsorozat igazolja, hogy a CT-, illetve az MR-vizsgálat alkalmas a táplálkozási láncban jelen lévő patogén elemek által okozott szervi elváltozások kimutatására.

Következtetések

A digitális keresztmetszeti képalkotás fokozatosan teret hódít magának az állattudományok, az állattenyésztés, az állatorvoslás

különböző területein. A nagyértékű berendezések elterjedése lehetővé teszi, hogy állattudományi célú vizsgálatokra is sor kerüljön. Az eddig elért eredmények igen biztatóak, de főképp az állatorvoslás területén még rengeteg a ki nem használt lehetőség, reméljük, hogy ezek száma az elkövetkező években csökkenni fog. Összefoglalónk is ezt a célt szolgálja.

Kulcsszavak: élelmiszerminőség, 3D képalkotó diagnosztika, képalkotó diagnosztika, ultrahang-diagnosztika, komputer tomográfia, mágneses rezonancia, testösszetétel-vizsgálat, tenyészállat-kiválasztás

IRODALOM

- Berényi Ervin – Bogner Péter – Horváth Gyula – Repa Imre (1997). *Radiológia* Springer Hungarica Kiadó Kft., Bp.
- Berényi Ervin – Repa Imre (1994). Az MR-képalkotás alapjai és jelentősége az egyes betegségcsoportok diagnosztikája során. *PRAXIS*, **3.** évf. 10.
- Berényi Ervin – Repa Imre (1995). A CT-képalkotás és diagnosztika alapjai. *PRAXIS*, **4.** évf. 12.
- Horn Péter (1991). Az in vivo testanalízis újabb lehetőségei a húshasznosítású állatfajok nemesítésében, különös tekintettel a röntgen computeres tomográfia (RCT) alkalmazására. *Magyar Állatorvosok Lapja*
- Horn Péter (1991). A röntgen computeres tomográfia (RCT) alapelvei és a gyakorlati alkalmazás feltételei

az állatnemesítésben. *Állattenyésztés és Takarmányozás*

Szlávy László – Horváth Gyula (1993). *A test CT- és MR-vizsgálata* Springer Hungarica Kiadó Kft., Bp.

Zomborszkyne Kovács Melinda – Vétési Ferenc – Repa Imre – Horn Péter – Kovács Ferenc (1997). A *Fusarium moniliforme* által termelt toxinok hatásának vizsgálata sertésben. *Magyar Állatorvosok Lapja*, **12.** sz.

Zomborszkyne Kovács Melinda – Vétési Ferenc – Kovács Ferenc – Bata Árpád – Repa Imre – Horn Péter (2000). A *Fusarium moniliforme* fumonizin-B1 toxinjának tolerálható határértéke és perinatalis toxikózist előidéző hatására vonatkozó vizsgálatok sertésben. *Magyar Állatorvosok Lapja*, **3.** sz.

